

# Micobacterias atípicas

## Manuel del Solar, MD

Instituto de Medicina Tropical “Alexander von Humboldt” de la Universidad Peruana Cayetano Heredia

[solderma@gmail.com](mailto:solderma@gmail.com)

## Perú

### Introducción

El género *Mycobacterium* está constituido por bacilos aerobios, inmóviles y no esporulados cuya pared celular posee un alto contenido de lípidos. Los **ácidos micólicos** son ácidos grasos largos y ramificados y constituyen elementos muy importantes para su crecimiento, supervivencia y patogenicidad. Esta estructura cética les confiere una resistencia especial y por ello son teñidos por el método de **Ziehl-Neelsen** y, una vez coloreados, son resistentes a la decoloración ácido-alcohólica, por lo que se les denomina Bacilos Acido Alcohol Resistentes (**BAAR**).<sup>(1-4)</sup>

A estos microorganismos para su estudio los dividimos en dos grupos. El primero, constituido por las micobacterias clásicas responsables de la tuberculosis y la lepra, que son gérmenes patógenos obligados para el ser humano. Y el segundo, conformado por bacterias distintas a *M tuberculosis complex* y *M leprae* son denominadas **micobacterias atípicas**, gérmenes patógenos facultativos y gérmenes no patógenos que pueden producir enfermedad en el ser humano en condiciones especiales.<sup>(5-8,10)</sup>

Además de Micobacterias Atípicas (**MA**), que es su denominación más frecuente en lengua castellana, a estas micobacterias también se les llama Anónimas, Ambientales, Oportunistas y No tuberculosas, así como **NTM** y **MOTT** por sus siglas en inglés (**N**on **T**uberculous **M**ycobacteria y **M**ycobacteria **O**ther **T**han **T**uberculosis), no existiendo aun consenso en el nombre.<sup>(10-17)</sup>

### Historia

Es muy antiguo el conocimiento de estos microorganismos, pero solo hasta el siglo XIX se pudo aislar las primeras micobacterias, precisamente Hansen en 1873 describe el bacilo que lleva su nombre y en 1882 Koch hace lo propio con el de la tuberculosis, que logra cultivar adecuadamente en un medio sólido, con la

colaboración de sus asociados, Walter Hesse, quien desarrolla el medio de agar y Richard Petri, que inventa las placas dobles circulares. <sup>(5,6,8,9)</sup>

Lustgarten en 1885 aísla *M smegmatis* del smegma de un paciente con úlcera genital y en 1986 Vonmoss reporta la infección pulmonar de un paciente con esta bacteria. Friedmann en 1903 aísla *M chelonae* de tuberculosis de la tortuga, siendo posteriormente denominada *M chelonae*. En 1905 Küster describe *M ranae* como patógena de la tuberculosis de ese batracio, hoy mejor conocida como *M fortuitum*, que en 1938 Da Costa-Cruz aisló de un absceso cutáneo post inyección en un humano. Luego Moore y Frerichs en 1953 hacen lo propio con el germen que obtienen de un absceso de rodilla y lo denominan *M abscessus*. <sup>(5-8,10,13-16)</sup>

En 1897 Sir Albert Cook describe casos en África, de úlceras cutáneas extensas, producidas muy probablemente por *M ulcerans*, que años después, en la década de los 1920's Kleinschmidt describe en congolese. Esta enfermedad fue denominada luego Úlcera de Buruli, por el brote ocurrido en ese municipio ugandés. Pero fue MacCallum en 1948, quien hizo la descripción definitiva de esta micobacteria, cuando reportó seis casos de la también llamada Úlcera de Bairnsdale en Australia. <sup>(18,19)</sup>

Inicialmente aislada por Aronson en 1926 de peces de agua salada del Filadelfia Aquarium y luego descrita por Hellerstrom en 1951 de una lesión cutánea en humanos, *M marinum* es responsable del "granuloma de las peceras" que sigue usualmente un curso crónico y asintomático. *M kansasii*, que fue aislada por Buhler y Pollak en 1953, es responsable principalmente de compromiso pulmonar y fueron Handuroy y Maberry en 1965, quienes reportaron el primer caso con compromiso cutáneo de esta micobacteria. <sup>(5,6,,20,21)</sup>

En 1959 Runyon realiza la clasificación de las micobacterias (Tabla 1), en base a la rapidez de crecimiento de sus colonias y a su capacidad para producir pigmento, la misma que ha sido revisada y actualizada en varias oportunidades, por autores como Grange en 1982, Hautman y Lotti en 1994, Groves en 1995, Tomioka en 1998 y Brown-Elliot y Wallace el 2002, debido a la aparición de nuevas especies y al desarrollo de nuevas técnicas de estudio genético, contribuyendo con el mejor diagnóstico de la especie y su correcto tratamiento. <sup>(10,11,17,24-27)</sup>

## Epidemiología

Estas micobacterias se encuentran ampliamente distribuidas en la naturaleza y son muchos los ambientes de los que se les puede aislar, pero es principalmente el agua, tanto estancada como el agua corriente, el medio mayormente comprometido. Son frecuentes los reportes relativos a lagos, pantanos, piscinas, acuarios, peceras, grifos y desagües e incluso máquinas de hielo. <sup>(5-8,10-18)</sup>

Están presentes en suelos húmedos y su vegetación, así como en el polvo de las casas. Y no es infrecuente que se les relacione con algunos vertebrados de sangre fría, tales como batracios, serpientes y peces o, como recientemente se reporta, con insectos, que podrían actuar como vectores. En el ser humano se les puede aislar de la saliva, la piel y de las heces. <sup>(5-8,10-17,24-29)</sup>

Son muchas las regiones donde se les encuentra, existiendo áreas endémicas para muchas de ellas, como las zonas rurales de áreas tropicales e intertropicales de África, Asia y Oceanía para la infección por *M ulcerans*. Los brotes epidémicos esporádicos en zonas urbanas, ocasionando infecciones cutáneas por su asociación con procedimientos quirúrgicos y cosméticos, en el caso de micobacterias de crecimiento rápido (**MACR**). La alta prevalencia de *M kansasii* en determinadas ciudades de USA, como Nueva Orleans y Houston o de Europa, provocando infección pulmonar. <sup>(10,13,21,30-32)</sup>

Los estados de inmunosupresión han provocado un repentino incremento de estas infecciones. La presencia de *M szulgai* o el complejo **MAC** (*M avium* y *M intracellulare*) es más común en la actualidad en pacientes con infección por VIH y SIDA, así como por los tratamientos con corticoides en el manejo de algunas enfermedades, como AR, lupus, asma y otras que requieren su uso prolongado. <sup>(22,33-35)</sup>

## Cuadro clínico, diagnóstico y tratamiento

### 1. Úlcera de Buruli

La úlcera de Buruli (**UB**) es una enfermedad infecciosa endémica causada por *M ulcerans*, una micobacteria de crecimiento lento no productora de pigmento, perteneciente al grupo III de Runyon, que desarrolla en los medios de cultivo (Lowenstein – Jenson) a 30-33°C y en condiciones de baja concentración de oxígeno. <sup>(5-8)</sup>

*M ulcerans* es responsable de lesiones cutáneas y secuelas cicatriciales severas, que ocupa el tercer lugar entre las infecciones por micobacterias, en individuos inmunocompetentes, después de TBC y lepra, aunque existen algunas áreas donde su incidencia es mayor que aquellas, como en Benin, África. <sup>(18,19,36)</sup>

Se registran frecuentemente casos en cuatro de los cinco continentes, África, Asia, Oceanía y América, considerándose principalmente a la primera, área endémica de esta infección. En Latinoamérica, países como México, Brasil, Surinam, Guyana Francesa y Perú han reportado su presencia. <sup>(13,18,19,36-39)</sup>

La forma de transmisión no es clara, planteándose la inoculación directa al hombre a partir de un traumatismo cutáneo, generalmente en los brazos y las piernas, producido con cierta vegetación, principalmente hierbas y arbustos vecinos

de zonas pantanosas o fangosas (Fotos 1 y 2), hábitat natural de esta micobacteria. (40,41)

Los estudios con PCR de muestras ambientales obtenidas en áreas endémicas, realizados por investigadores como Portaels y otros, demuestran la participación, tanto de vectores como hospederos intermediarios en la transmisión de la enfermedad. (42)

Marsollier y su grupo, reportan la presencia de *M ulcerans* en las glándulas salivales de insectos acuáticos con hábitos carnívoros del orden Hemiptera, como el ***Naucoris cimicoides***, confirmando la participación de vectores. Luego dichos autores hallaron esta micobacteria en caracoles, del género *Planorbis sp.* y *Bulinus sp.* así como en pequeños peces de la familia Clariidae, de ese mismo hábitat. (19,41-48)

*M ulcerans* produce una toxina lipídica denominada micolactona, perteneciente al grupo de los macrólidos, que tiene un potente efecto inmunosupresor y citotóxico. Induce apoptosis de los macrófagos e inhibe la proliferación de linfocitos T y la producción de IL-2 y FNT-alfa. Este efecto tóxico genera necrosis de la grasa subcutánea, la cual resulta un excelente medio de cultivo para esta micobacteria. (41,49-51)

Mediante estudios en modelo animal, se ha logrado determinar que *M ulcerans* al igual que *M leprae*, tiene un particular neurotropismo, provocando invasión intraneural de los nervios sensitivos periféricos, razón por la cual se explicaría la ausencia de dolor en estas lesiones. (51,52)

Clínicamente se pueden observar tres estadios evolutivos de las lesiones:

1. Pre-ulcerativo: luego de un período de incubación variable, entre dos y tres meses, se observa en el área afectada, una pápula pruriginosa o un nódulo subcutáneo firme, móvil y no doloroso, que tiende a crecer progresivamente y, algunas veces, puede resolverse de manera espontánea.
2. Ulcerativo: se produce uno a dos meses después, cuando la lesión anterior se ablanda y erosiona, constituyendo una úlcera. El tamaño puede ser variable, desde unos pocos milímetros hasta la afección de todo el miembro. Esta lesión, que es la característica principal de la enfermedad, tiene los bordes socavados (fotos 3-8), no es dolorosa y usualmente cursa sin síntomas generales. Puede ser múltiple y crecer tanto en extensión como en profundidad, afectando por contigüidad la masa muscular, así como el tejido óseo provocando osteomielitis.
3. Curación: cuando curan espontáneamente, luego de un lento proceso que puede durar meses y años, dejan cicatrices extensas y viciosas, que producen deformaciones y contracturas en las extremidades, invalidando al enfermo. Y en

los casos de afección ósea por osteomielitis, pueden terminar con amputación del miembro afectado. <sup>(39,41,49,51,53)</sup>

Para el diagnóstico debemos considerar principalmente, las características clínicas de la lesión con la ausencia de sintomatología asociada, así como los datos epidemiológicos, principalmente la procedencia de áreas endémicas. El cultivo, aunque específico es poco sensible, ya que son positivas alrededor del 30 al 50% de las muestras y debido al lento crecimiento de las bacterias el diagnóstico específico se retrasa, empeorando el pronóstico del paciente. <sup>(54,55)</sup>

El estudio histopatológico (fotos 9 y 10) muestra, en fases tempranas, epidermis ulcerada con hiperplasia pseudo-epiteliomatosa, dermis con áreas de necrosis grasa que afecta principalmente el septo (paniculitis septal) sin células gigantes ni necrosis caseosa y, con la coloración Z-N, se evidencia gran cantidad de BAAR con poca respuesta inflamatoria. En fases avanzadas, se observa infiltrado granulomatoso inespecífico sin necrosis caseosa, disminuyendo el número de micobacterias. Luego del proceso de cicatrización, los hallazgos evidentes serán tejido de granulación y re-epitelización, donde no es posible visualizar BAAR. <sup>(30,31,41,51)</sup>

La prueba de PCR, aunque es una técnica con muy alta sensibilidad y especificidad, ya que bordea el 100%, como herramienta diagnóstica de rutina es limitada por su alto costo, tal como refieren los distintos autores. Phillips y colaboradores sugieren el uso de tinción Z-N de las muestras de biopsia obtenidas con punch de 4mm, con 82% de sensibilidad en su estudio, seguido de una prueba de PCR modificada solo en los casos negativos para BAAR, con la intención de minimizar costos. <sup>(54-58)</sup>

El diagnóstico diferencial deberá incluir aquellas entidades infecciosas que causan ulceración, tales como leishmaniasis, tuberculosis cutánea, blastomycosis, nocardiosis, actinomicosis, micetoma, amebiasis cutánea, úlcera tropical, así como no infecciosas, vasculitis nodular, paniculitis supurativa, pioderma gangrenoso y menos frecuentemente, algunas neoplasias como melanoma acral, sarcoma de Kaposi y carcinoma espinocelular ulcerado. <sup>(5,6,41)</sup>

Aunque el organismo es sensible in vitro a algunos de los medicamentos antituberculosos, el uso de estos antibióticos ha sido poco o nada satisfactorio. Se ha observado resolución de la úlcera de Buruli en ratones, con la asociación de aminoglucósidos (amikacina o estreptomycin) y rifampicina. Ji y colaboradores evaluaron siete antibióticos en ratones y sugieren la asociación de rifampicina y moxifloxacin como la más efectiva para el tratamiento de esta infección. <sup>(36,59)</sup>

Estudios en humanos, aunque casos aislados y pequeñas series, demuestran la eficacia de asociaciones antibióticas, tales como rifampicina, cotrimoxazol y minociclina, con algún resultado satisfactorio. Etuaful y colaboradores, reportan en su

trabajo la eficacia de la combinación de rifampicina – estreptomicina, para prevenir el crecimiento de *M ulcerans* en lesiones tempranas de **UB**.<sup>(60,61)</sup>

Es por lo tanto, el tratamiento quirúrgico, mediante la escisión temprana de las lesiones pre-ulcerativas, como pápulas y nódulos y la remoción de la totalidad del tejido necrótico, el manejo más adecuado. Con la finalidad de prevenir la infección del tejido subcutáneo por bacilos residuales, el procedimiento quirúrgico deberá incluir tejido sano y algunas veces se hace necesaria la amputación de la extremidad afectada.<sup>(41,53,62,63)</sup>

El uso de medios de inmovilización, férulas de yeso o acrílico, (Fotos 11 y 12) en áreas como la mano son necesarios para facilitar el proceso de curación, evitando cicatrices deformantes y contracturas, tal como lo demuestra Caro y su grupo.<sup>(39)</sup>

Algunos cirujanos, prefieren esperar la formación de tejido de granulación en el tejido subyacente antes de proceder a injertar, otros en cambio, aplican injertos inmediatamente después de la escisión. En pacientes con contracturas considerables y anquilosis provocadas por la ulceración y la fibrosis que comprometen articulaciones, se hace necesaria la fisioterapia y la cirugía plástica.<sup>(39,64,65)</sup>

## 2. Granuloma de las peceras

Esta entidad, descrita inicialmente por Aronson en 1926, es producida por infección cutánea con *M marinum*, una micobacteria atípica de crecimiento lento que pertenece al grupo I de la clasificación de Runyon, al igual que *M kansasii* y, por lo tanto, productoras de pigmento amarillo con la exposición a la luz (fotocromógena), crecen en medio de Lowenstein-Jensen entre 28 y 33°C.<sup>(5,6,8)</sup>

Definida como granuloma de las piscinas en las primeras publicaciones o como **granuloma de las peceras**, por su relación ocupacional con la limpieza y mantenimiento de tanques para peces, esta micobacteriosis cutánea se produce por el contacto con peces infectados o agua contaminada con *M ulcerans*, luego de un período de incubación variable, que fluctúa entre 7 y 60 días.<sup>(6,66,67)</sup>

El primer reporte de afección humana fue hecho por Hellerstrom en 1951 y refería afectación de la cara, pero posteriormente se evidenció que las áreas mayormente afectadas son las extremidades, principalmente el dorso de las manos en el granuloma de las peceras y las rodillas en el de las piscinas, por ser las zonas frecuentes de trauma y puerta de ingreso de la infección.<sup>(5-8,68)</sup>

Se manifiesta, luego de su ingreso a la piel por un trauma o injuria cutánea, con lesiones nodulares o placas verrucosas de tamaño y forma variables (Fotos 13 y 14), que siguen un curso crónico y muchas veces son indoloras. En otras ocasiones, especialmente cuando la lesión inicial fue producida por puntura con espina de

pescado, puede producirse una lesión inflamatoria muy dolorosa, que puede comprometer estructuras profundas, ocasionando tenosinovitis y osteomielitis, debido a extensión de la infección por contigüidad. <sup>(69-72)</sup>

También pueden observarse lesiones múltiples con afección ganglionar, que siguen un patrón esporotricóide y otras veces, formas diseminadas cuando el estado inmunitario del paciente es deficiente y que plantean dificultad diagnóstica o diagnósticos tardíos, principalmente debido a la falta de sospecha. <sup>(73,74)</sup>

El diagnóstico, basado en las características clínicas de la lesión y el antecedente de contacto con agua de peceras o peces contaminados, debe ser confirmado mediante cultivo, cuyo resultado suele ser positivo en el 75% de los casos y mediante PCR, ya que en muchos casos la histopatología característica con un granuloma tuberculoide y presencia de BAAR, puede confundir el diagnóstico con tuberculosis cutánea. <sup>(5,75,76)</sup>

El diagnóstico diferencial deberá considerar verruga vulgar y tuberculosis cutánea verrucosa, también leishmaniasis y esporotricosis en las formas crónicas. En las formas inflamatorias severas se considerarán entre otras a las celulitis bacterianas, nocardiosis, infecciones micóticas como blastomicosis, histoplasmosis, coccidioidomicosis y también enfermedades inflamatorias como AR y gota. <sup>(77-79)</sup>

Aunque es posible que la infección pueda resolverse espontáneamente en un lapso de dos años, *M marinum* no cuenta con un tratamiento específico y el uso de antibióticos antifímicos no es una alternativa generalmente útil. <sup>(5,8,80,81)</sup>

Se reportan buenos resultados con las ciclinas y los macrólidos, principalmente los de segunda generación, como doxiciclina, minociclina y claritromicina, especialmente la asociación de estos dos últimos. También con el cotrimoxazol, así como con la asociación de rifampicina y etambutol; pero, debido a la falta de casuística y de estudios controlados, es difícil establecer una terapia común para todos los pacientes. El tiempo de tratamiento es variable, ya que este fluctúa entre las seis semanas y los 24 meses, dependiendo de las series revisadas. <sup>(81-83)</sup>

El tratamiento quirúrgico, es un método importante en la eliminación de la lesión cutánea pequeña y para el desbridamiento en el compromiso profundo, así como el uso de crioterapia y de la electrodisecación, pero su uso dependerá muchas veces de la experiencia del médico tratante, frente a cada caso. <sup>(81-84)</sup>

### 3. Micobacterias atípicas de crecimiento rápido (MACR)

Estas micobacterias, conocidas también por sus siglas en inglés **RGM (Rapidly Growing Mycobacterias)** están divididas en tres grupos: 1) Grupo *M fortuitum*, 2) Grupo *M chelonae/ abscessus* y 3) Grupo *M smegmatis*. <sup>(11)</sup>

Sus principales características son:

- 1) Crecimiento de colonias en los medios de cultivo convencionales antes de los 7 días.
- 2) No producción de pigmentos carotenoides.
- 3) Presencia de ácidos grasos de cadena larga llamados ácidos micólicos
- 4) Denotar actividad arylsulfatasa entre los 3 y 14 días.

Los componentes de este grupo son extremadamente resistentes a las peores condiciones y por lo tanto muy resistentes a muchos antibióticos. Las especies de los complejos *M fortuitum* y *M smegmatis* pueden crecer a temperaturas hasta de 45° C y especies como *M chelonae* y *M mucogenicum* resisten desinfectantes y microbicidas clorados, mercuriales y glutaraldehído.<sup>(11)</sup>

Estas micobacterias registran enfermedad pulmonar, linfática, ósea, ótica, corneal y cutánea. En la piel pueden provocar desde lesiones localizadas hasta formas diseminadas, estas últimas se dan generalmente en pacientes inmunosuprimidos. Las infecciones por *M chelonae* y *M abscessus* son particularmente importantes en estados de inmunosupresión inducida por tratamientos corticoides prolongados y por quimioterapia, así como en infección por HIV.<sup>(10,13,14,21-23,85)</sup>

En la literatura médica mundial son frecuentes los reportes de infección de la piel por *M chelonae*, *M abscessus* y *M fortuitum* relacionado a trauma cutáneo, por punturas en inyecciones, como vacunaciones y mesoterapia. (Fotos 15 y 16) También por acupuntura, así como por la introducción de catéteres endovenosos, que representan la forma más seria de infección debido al riesgo de diseminación.<sup>(86-91)</sup>

Es usual el registro de infecciones cutáneas por procedimientos cosméticos, tal como tatuajes y “piercing” y esporádicamente se reportan epidemias locales por casos adquiridos en salones de uñas, durante sesiones de manicure y pedicure, por el uso de recipientes contaminados, que se emplean para facilitar el procedimiento al remojar y ablandar el tejido ungueal.<sup>(11,92,93)</sup>

Se les asocia a la infección de heridas por procedimientos quirúrgicos, como timpanostomías para colocación de tubos de ventilación; queratectomías por diversas cirugías oculares, incluso con láser; esternotomías por cirugía torácica; pero especialmente en cirugía plástica, por mamoplastías de aumento y liposucción.<sup>(11,94-98)</sup>

En procedimientos diagnósticos como broncoscopías y en los tratamientos por hemodiálisis. También y de manera accidental, por mordeduras y arañazo de animales o hasta por propio rascado en enfermedades pruriginosas, como

dermatitis atópica. Asimismo se reporta infección asociada al uso de hielo en ciertos procedimientos, por máquinas de hielo hospitalarias contaminadas. <sup>(10,11,99)</sup>

Estas micobacterias tiene un periodo de incubación variable, 7 - 30 días y las lesiones que se presentan en la piel, son nódulos subcutáneos, abscesos dolorosos que muchas veces limitan al paciente, úlceras secundarias a la descarga espontánea del material purulento y celulitis (Fotos 17-19). Estas lesiones dejan, invariablemente, secuelas cicatriciales importantes, pigmentadas y deprimidas (Fotos 20 y 21). <sup>(5-8,10-12)</sup>

El diagnóstico, que requiere alta sospecha, se basa en tres pilares: 1) El antecedente de trauma cutáneo, principalmente puntura o cirugía. 2) La presencia de nódulos subcutáneos y abscesos dolorosos en los lugares del trauma. 3) Una mala o inadecuada respuesta a la terapia antibiótica recibida. Y para la confirmación se requiere de biopsia cutánea (Fotos 22 y 23) y cultivo del material de biopsia o de la secreción obtenida por aspirado (Fotos 24 – 25). <sup>(5,6,13,100,101)</sup>

Debido a la gran resistencia a la mayoría de antibióticos, es importante realizar la identificación de la micobacteria y poder establecer su sensibilidad, para lo cual los estudios bioquímicos y el PCR son los procedimientos más útiles. <sup>(102-105)</sup>

Los antibióticos con mejor perfil terapéutico, de acuerdo al agente etiológico son los siguientes:

- 1) ***M fortuitum*** Amikacina, cefoxitina, imipenem, linezolid
- 2) ***M abscessus*** Amikacina, cefoxitina, claritromicina, azitromicina
- 3) ***M chelonae*** Amikacina, claritromicina, azitromicina, linezolid

Es conocido que *M chelonae* es la especie más resistente a los antibióticos y los antituberculosos son ineficaces. La monoterapia es inadecuada porque se incrementa la posibilidad de resistencia bacteriana, por lo que se hace necesaria la combinación de medicamentos, entre dos y hasta tres antibióticos de los arriba mencionados. <sup>(106-116)</sup>

Tal como sugieren la mayoría de autores, el tratamiento debe ser prolongado, con rangos que varían entre los 3 y 12 meses, incrementando no solo el riesgo de efectos colaterales o secundarios sino elevando el costo del mismo. <sup>(117-119)</sup>

Es importante tener en cuenta el tratamiento quirúrgico (Fotos 26 y 27), asociado siempre al tratamiento antibiótico, a través del desbridamiento y limpieza de los abscesos o la eliminación del tejido afectado, para reducir la carga bacteriana, disminuyendo el riesgo de formas resistentes. Se sugiere también el uso de termo y criocirugía como complemento terapéutico. <sup>(106-120)</sup>

## **Referencias bibliográficas**

1. Raman K, Rajagolapan P, Chandra N. Fluxobalance analysis of micolic acid pathway targets for antitubercular drugs. *PLoS Comput Biol.* 2005;1(5):e46
2. Smith I. M tuberculosis pathogenous and molecular determinants of virulence. *Clin Microbiol Rev.* 2003; 16:463-93
3. Barry CE, Lee RE, Mdluli K, et al. Micolic acids: structure, biosynthesis and physiological functions. *Prog Lip Res.* 1998; 37:143-79
4. Daffe M, Drapper P. The envelope layers of mycobacteria with reference to their pathogenicity. *Adv Microbiol Physiol.* 1998; 39:131-203
5. Ramos e Silva M, Ribeiro de Castro C Mycobacterial infections. In: (Bologna J. Jorizzo J. Rapini R, et al eds) *Dermatology.* 1st edn. Mosby 2003; 1145-64

6. Navarrete G. Micobacteriosis atípicas. In: (Torres V, Camacho F, Mihm M, et al. eds) *Dermatología Practica Ibero-latinoamericana* 1era edn Mexico: Nieto Editores 2005; (21): 222-28.
7. Hirschel B. Infections due to non-tuberculous micobacteria. In: (Wilson JD. Braunwald E. Isselbacher KJ et al. eds). *Harrison's Principles of Internal Medicine* 14th edn. New York: McGraw-Hill. 1998; 1019 -23.
8. Camacho F, Moreno J. Micobacteriosis atípicas. In: (Armijo M, Camacho F, et al eds) *Tratado de Dermatología* Madrid: Grupo Aula Medica SA. 1998; 2(37):777-79.
9. Firkin BG, Whitworth JA. In: *Dictionary of medical eponyms*. Basel: Editiones Roche. 1996; 308.
10. Katoch V. Infections due to non-tuberculous mycobacteria (NTM). *Indian J Med Res*. 2004; (10):290-304.
11. Brown-Elliott BA, Wallace RJ. Clinical and taxonomic status of pathogenic non-pigmented or late-pigmenting rapidly growing micobacteria. *Clin Micro Rev* 2002; Oct: 716-46.
12. Wolinsky E. Mycobacterial diseases other than tuberculosis. *Clin Infect Dis*. 1992; 15(1): 1-10.
13. Portaels F. Epidemiology of mycobacterial diseases. *Clin Dermatol*. 1995; 13:207-22.
14. Street M, Umbert-Millet, Roberts G, et al. NTM infections of the skin. *J Am Acad Dermatol*. 1991; 24:208-15
15. Falkinham JO. Epidemiology of infection by non-tuberculous mycobacteria. *Clin Microbiol Rev* 1996; 9: 177–215.
16. Brock J, Kennedy C. Cutaneous infection with atypical mycobacterias. *Arch Dermatol*. 1960; 120-22.
17. Runyon E. Ten mycobacterias pathogens. *Tubercle* 1974; 55:235-40.
18. Mac Callum P, Tolhurst JC, Buckle G, Sissons H. A new mycobacterial infection in man. *J Pathol Bacteriol*. 1948; LX:93-122.
19. Johnson P, Stinear T, Small P, et al. Buruli ulcer (M ulcerans infection): New insights, new hope for disease control. *PLoS Med*. 2005; 2(4):e108.
20. Aronson JD. Spontaneous tuberculosis in salt water fish. *J Infect Dis*. 1926; 39:315-20.
21. Shitrit D, Baum GL, Priess R, et al. Pulmonary Mycobacterium kansasii infection in Israel, 1999-2004: clinical features, drug susceptibility, and outcome. *Chest*. 2006; 129(3):771-76.
22. Tappe D, Langmann P, Zilly M, et al. Osteomyelitis and skin ulcers caused by M szulgai in an AIDS patient. *Scand J Infect Dis*. 2004; 36:883-85.
23. Zanelli G, Webster G. Mucocutaneous atypical mycobacterial infections in acquired immunodeficiency syndrome. *Clin Dermatol*. 1995; 13:281-88.
24. Tomioka H. Bacteriology of mycobacteria: taxonomic and morphological characteristics. *Nippon Rinsho*. 1998; 56(12):3001-7.
25. Grange JM. Micobacteria and the skin. *Int J Dermatol*. 1982; 21:497-503.
26. Groves R Unusual cutaneous mycobacterial disease. *Clin Dermatol* 1995; 13:257-63.

27. Hautmann G, Lotti T. Atypical mycobacterial infection of the skin. *Dermatol Clin.* 1994; 12:657-68.
28. Weitzul S, Eichhorn P, Pandya A. Nontuberculous mycobacterial infections of the skin. *Dermatol Clin.* 2000; 18:359-77.
29. Arenas R, Vega M, Hojyo T, et al. Micobacteriosis atipicas. Aspectos clinico-epidemiologicos de 44 casos. *Dermatol Rev Mex* 1993; 37:305-15.
30. Kiszewski AE, Becerril E, Aguilar LD, et al. The local immune response in ulcerative lesions of Buruli disease. *Clin Exp Immunol.* 2006; 143(3):445-51.
31. Mitchell PJ, Jerrett IV, Slee KJ. Skin ulcers caused by *Mycobacterium ulcerans* in koalas near Bairnsdale, Australia. *Pathology.* 1984; 16(3):256-60.
32. Seevanayagam S, Hayman J. *Mycobacterium ulcerans* infection; is the "Bairnsdale ulcer" also a Ceylonese disease? *Ceylon Med J.* 1992; 37(4):125-27.
33. Caminero J. Micobacterias atípicas. *BSCP Can Ped.* 2001; 25(2): 237-48.
34. Sakatani M, Nakajima Y. Treatment of non-tuberculous pulmonary mycobacteriosis. *Kekkaku.* 2006; 81(1):35-50.
35. Coitinho C, Brandes E, Pardinias M, Rivas C. Disseminated mycobacterial infections in patients with HIV/AIDS. Evaluation of blood cultures. *Rev Argent Microbiol.* 2005; 37(4):196-98.
36. Sizaire V, Nackers F, Comte E, Portaels F. *Mycobacterium ulcerans* infection: control, diagnosis, and treatment. *Lancet Infect Dis.* 2006; 6(5):288-96.
37. Chemlal K, De Ridder K, Fonteyne PA, et al. The use of IS2404 restriction fragment length polymorphisms suggests the diversity of *Mycobacterium ulcerans* from different geographical areas. *Am J Trop Med Hyg.* 2001; 64(5-6):270-73.
38. Ward D. Buruli ulcer. *Br Med J.* 1970; 3(5718): 346.
39. Caro F. comunicación personal 2006
40. Meyers WM, Séller WM, et al. Human *M ulcerans* infection developing at sites of trauma in skin. *Am J Trop Med Hyg.* 1974; 23:919-23.
41. Ferran M, Toll A, Pujol R. Ulcera de Buruli. *Piel.* 2005; 20(5):223-30.
42. Portaels F, Essen P, et al. Insects in the transmission of *M ulcerans* infection. *Lancet.* 1999; 353:986.
43. Roberts B, Hirst R. Immunomagnetic separation and PCR for detection of *Mycobacterium ulcerans*. *J Clin Microbiol.* 1997; 35(10):2709-11.
44. Marsollier L, Aubry J, Coutanceau E, et al. Colonization of the salivary glands of *Naucoris cimicoides* by *Mycobacterium ulcerans* requires host plasmatocytes and a macrolide toxin, mycolactone. *Cell Microbiol.* 2005; 7(7):935-43
45. Marsollier L, Severin T, Aubry J, et al. Aquatic snails, passive hosts of *Mycobacterium ulcerans*. *Appl Environ Microbiol.* 2004; 70(10):6296-98
46. Kotlowski R, Martin A, Ablordey A, et al. One-tube cell lysis and DNA extraction procedure for PCR-based detection of *Mycobacterium ulcerans* in aquatic insects, molluscs and fish. *J Med Microbiol.* 2004; 53(Pt 9):927-33
47. Marsollier L, Aubry J, Saint-Andre JP, et al. Ecology and transmission of *Mycobacterium ulcerans*. *Pathol Biol.* 2003; 51(8-9):490-95.
48. Marsollier L, Robert R, Aubry J, et al. Aquatic insects as a vector for *Mycobacterium ulcerans*. *Appl Environ Microbiol.* 2002; 68(9):4623-28.

49. Wansbrough-Jones M, Phillips R. Buruli ulcer: emerging from obscurity. *Lancet*. 2006; 367(9525):1849-58.
50. Phillips R, Horsfield C, Mangan J, et al. Cytokine mRNA expression in Mycobacterium ulcerans-infected human skin and correlation with local inflammatory response. *Infect Immun*. 2006; 74(5):2917-24.
51. Mwanatambwe M, Fukunishi Y, Yajima M, et al. Clinico-histopathological findings of Buruli ulcer. *Nihon Hansenbyo Gakkai Zasshi*. 2000; 69(2):93-100.
52. Goto M, Nakanaga K, Aung T, et al. Nerve damage in Mycobacterium ulcerans-infected mice: probable cause of painlessness in buruli ulcer. *Am J Pathol*. 2006; 168(3):805-11.
53. Sica A, Dekou A, Kaba L, et al. Genital sites of Buruli ulcer (BU): clinical and therapeutic aspects. *Prog Urol*. 2005; 15(4):736-38.
54. Phillips R, Horsfield C, Kuijper S, et al. Sensitivity of PCR targeting the IS2404 insertion sequence of Mycobacterium ulcerans in an Assay using punch biopsy specimens for diagnosis of Buruli ulcer. *J Clin Microbiol*. 2005; 43(8):3650-56
55. Ekaza E, Kacou-N'Douba A, Oniangue NC, et al. Contribution of gene amplification in Mycobacterium ulcerans detection in exudates and cutaneous biopsies in Cote d'Ivoire. *Bull Soc Pathol Exot*. 2004; 97(2):95-6.
56. Menard A, Couppie P, Sainte-Marie D, Pradinaud R. Diagnosis of Mycobacterium ulcerans infection by PCR: report of 3 cases observed in French Guiana. *Bull Soc Pathol Exot*. 2003; 96(5):403-5.
57. Stienstra Y, van der Werf TS, Guarner J, et al. Analysis of an IS2404-based nested PCR for diagnosis of Buruli ulcer disease in regions of Ghana where the disease is endemic. *J Clin Microbiol*. 2003; 41(2):794-97.
58. Diaz D. Identification and characterization of Plasmodium falciparum and M ulcerans antigens as potencial vaccine components and targets for serological test and molecular typing methods. Tesis Doctoral. Basilea. 2006.
59. Ji B, Lefrancois S, Robert J et al. In vitro and in vivo activities of rifampin, streptomycin, amikacin, moxifloxacin, R207910, linezolid, and PA-824 against Mycobacterium ulcerans. *Antimicrob Agents Chemother*. 2006; 50(6):1921-26.
60. Coloma JN, Navarrete-Franco G, Iribe P, Lopez-Cepeda LD. Ulcerative cutaneous mycobacteriosis due to Mycobacterium ulcerans: report of two Mexican cases. *Int J Lepr Other Mycobact Dis*. 2005; 73(1):5-12.
61. Etuaful S, Carbonnelle B, Grosset J, et al. Efficacy of the combination rifampin-streptomycin in preventing growth of Mycobacterium ulcerans in early lesions of Buruli ulcer in humans. *Antimicrob Agents Chemother*. 2005; 49(8):3182-86.
62. Dega H, Chosidow O, Barete S, et al. Mycobacterium ulcerans infection. *Ann Med Interne*. 2000; 151(5):339-44.
63. Thomssen H. Buruli ulcer. A mycobacterial skin disease. *Hautarzt*. 2002; 53(5):334-37.
64. Kibadi K. Mycobacterium ulcerans disease (Buruli ulcer): surgical treatment of 102 cases in the Democratic Republic of Congo. *Med Trop*. 2005; 65(5):444-48.
65. Bretzel G, Siegmund V, Racz P, et al. Post-surgical assessment of excised tissue from patients with Buruli ulcer disease: progression of infection in macroscopically healthy tissue. *Trop Med Int Health*. 2005; 10(11):1199-206.

66. Pate M, Jencic V, Zolnir-Dovc M, Ocepek M. Detection of mycobacteria in aquarium fish in Slovenia by culture and molecular methods. *Dis Aquat Organ.* 2005; 64(1):29-35.
67. Beran V, Matlova L, Dvorska L, et al. Distribution of mycobacteria in clinically healthy ornamental fish and their aquarium environment. *J Fish Dis.* 2006; 29(7):383-93.
68. Kullavanijaya P, Sirimachan S, Bhuddhavudhikrai P. *Mycobacterium marinum* cutaneous infections acquired from occupations and hobbies. *Int J Dermatol.* 1993; 32(7):504-07.
69. Tsai H, Lee S, Wan S, Chen Y et al. *M marinum* tenosynovitis: Three case reports and review of the literature. *Jpn J Infect Dis.* 2006; 59:337-40.
70. Loffeld A, Tan C, Maheshwari M. Severe case of fish-tank granuloma in a renal transplant and diabetic patient. Poster
71. Plantenga N, de Vries J. Diagnostic image (267). A man with a painful ulcer on the finger. *Ned Tijdschr Geneesk.* 2006;150(12):670.
72. Bhatti M, Turner D, Chamberlain S. *Mycobacterium marinum* hand infection: case reports and review of literature. *Br J Plast Surg.* 2000; 53(2):161-65.
73. Moling O, Sechi LA, Zanetti S, Seebacher C, et al. *Mycobacterium marinum*, a further infectious agent associated with sarcoidosis: the polyetiology hypothesis. *Scand J Infect Dis.* 2006;38(2):148-52.
74. Streit M, Bohlen LM, Hunziker T, Zimmerli S, et al. Disseminated *Mycobacterium marinum* infection with extensive cutaneous eruption and bacteremia in an immunocompromised patient. *Eur J Dermatol.* 2006;16(1):79-83.
75. Ang P, Rattana-Apiromyakij N, Goh CL. Retrospective study of *Mycobacterium marinum* skin infections. *Int J Dermatol.* 2000; 39(5):343-47.
76. Cai L, Chen X, Zhao T, Ding BC, et al. Identification of *Mycobacterium marinum* 65 kD heat shock protein gene by polymerase chain reaction restriction analysis from lesions of swimming pool granuloma. *Chin Med J (Engl).* 2006;119(1):43-48..
77. Garcia Acebes CR, Barchino Ortiz L, Aboin Gonzalez S, et al. *Mycobacterium marinum* infection. Case report and review of the literature. *Actas Dermosifiliogr.* 2006; 97(10):653-57.
78. Ting-Shu Wu, Cheng-Hsun Chiu, Lin-Hui Su, Ju-Hsin Chia, et al. *Mycobacterium marinum* infection in Taiwan. *J Microbiol Immunol Infect* 2002;35:42-46.
79. Lam A, Toma W, Schlesinger N. *Mycobacterium marinum* arthritis mimicking rheumatoid arthritis. *J Rheumatol.* 2006; 33(4):817-19.
80. Lewis FM, Marsh BJ, von Reyn CF. Fish tank exposure and cutaneous infections due to *Mycobacterium marinum*: tuberculin skin testing, treatment, and prevention. *Clin Infect Dis.* 2003; 37(3):390-97.
81. Aubry A, Chosidow O, Caumes E, Robert J, et al. Sixty-three cases of *Mycobacterium marinum* infection: clinical features, treatment, and antibiotic susceptibility of causative isolates. *Arch Intern Med.* 2002;162(15):1746-52.

82. Cummins DL, Delacerda D, Tausk FA. *Mycobacterium marinum* with different responses to second-generation tetracyclines. *Int J Dermatol*. 2005; 44(6):518-20.
83. Janik JP, Bang RH, Palmer CH. Case reports: successful treatment of *Mycobacterium marinum* infection with minocycline after complication of disease by delayed diagnosis and systemic steroids. *J Drugs Dermatol*. 2005; 4(5):621-24.
84. Rajesh G, Ip WY, Chow SP, Fung BK. Treating deep-seated *Mycobacterium marinum* infection in the hand: a report of three cases. *Hand Surg*. 2006; 11(1-2):83-88.
85. Fernandez-Rodriguez, Gómez R, Gonzalez R, et al. Disseminated *Mycobacterium chelonae* infection during HIV. *Presse Med*. 2004; 33(20):1439-40.
86. Finucane K, Ambrey P, Narayan S, Archer CB, Dayan C. Insulin Injection Abscesses Caused by *Mycobacterium Chelonae*. Letter. *Diabetes Care* 2003; 26:2483-84.
87. Ara M. Sáenz de Santamaría C. Zaballos P. et al. *Mycobacterium chelonae* infection with multiple cutaneous lesions after treatment with acupuncture. *Int J Dermatol* 2003; 42:642 – 44.
88. Woo PC, Li JH, Tang W, Yuen K. Acupuncture mycobacteriosis. *N Engl J Med* 2001; 345 (11):842-843.
89. Rosina P, Chieragato C, Miccolis D, et al. Psoriasis and side-effects of mesotherapy. *Int J Dermatol* 2001; 40(9):581-583.
90. Nagore E, Ramos P, Botella-Estrada R, et al. Cutaneous infection with *Mycobacterium fortuitum* after localized microinjections (mesotherapy) treated successfully with a triple drug regimen. *Acta Derm Venereol* 2001; 81(4):291-293.
91. Gonzales F, Contreras C, Henao L, et al. Infeccion cutanea por micobacterias y nocardia asociada a mesoterapia.
92. Winthrop K, Albridge K, South D, et al. The clinical management and outcome of nail salon-acquired *Mycobacterium fortuitum* skin infection. *Clin Infect Dis*. 2004; 38:38-44.
93. Wolf R, Wolf D. A tattooed butterfly as a vector of atypical mycobacteria. *J Am Acad Dermatol*. 2003; 48:S73-4.
94. Torres J, Murillo, Bofill L, et al. Rapidly growing mycobacterial infection following liposuction and liposculpture – Caracas, Venezuela, 1996-1998. *MMWR Morb Mortal Wkly Rep*. 1998; 47(49):1065-67.
95. *Mycobacterium chelonae* infections associated with face lifts--New Jersey, 2002-2003. *MMWR Morb Mortal Wkly Rep* 2004; 53 (9):192-194.
96. Safranek T, Jarvis W, Carson L, et al. *Mycobacterium chelonae* wound infections after plastic surgery employing contaminated gentian violet skin-marking solution. *N Engl J Med*. 1987; 317(4):197-201.
97. Fox L, Geyer A, Husain S, et al. *Mycobacterium abscessus* cellulitis and multifocal abscesses of the breast in a transsexual from illicit intramammary injections of silicone. *J Am Acad Dermatol*. 2004; 50:450-54.

98. Brickman M, Parsa AA, Parsa FD. Mycobacterium chelonae infection after breast augmentation. *Aesthetic Plast Surg*. 2005 Mar-Apr; 29(2):116-8.
99. Moergel M, Walter C, Coerdts W, et al. Chronisches kutanes Infiltrat mit Abszedierung und Fistelbildung. Eine Verlaufsform der atypischen Mykobakteriose. *Mund Kiefer Gesichtschir*. 2004; 8:311-15.
100. Rodriguez G, Ortega M, Camargo D, et al. Iatrogenic Mycobacterium abscessus infection: histopathology of 71 cases. *Br J Dermatol*. 1997; 137:214-18.
101. Fischer TW, Assefa S, Bauer HI et al. Diagnostic odyssey of a cutaneous mycobacteriosis rare in central Europe. *Dermatology*. 2002; 205(3):289-92.
102. Villanueva A, Calderon R, Vargas B, et al. Report on an outbreak of postinjection abscesses due to Mycobacterium abscessus, including management with surgery and clarithromycin therapy and comparison of strains by random amplified polymorphic DNA polymerase chain reaction. *Clin Infect Dis* 1997; 24 (6):1147-53.
103. Collina G, Morandi L, Lanzoni A, et al. Atypical cutaneous mycobacteriosis diagnosed by polymerase chain reaction. *Br J Dermatol*. 2002; 147: 781-84.
104. Adekambi T, Berger P, Raoult D, et al. rpoB gene sequence-based characterization of emerging non-tuberculous mycobacteria with descriptions of Mycobacterium bolletii sp. nov., Mycobacterium phocaicum sp. nov. and Mycobacterium aubagnense sp. nov. *Int J Syst Evol Microbiol*. 2006; 56(1):133-43.
105. Sampaio JL, Viana-Niero C, de Freitas D, et al. Enterobacterial repetitive intergenic consensus PCR is a useful tool for typing Mycobacterium chelonae and Mycobacterium abscessus isolates. *Diagn Microbiol Infect Dis*. 2006; article in press, corrected proof.
106. Hajjaji N, Cattier B, Lanotte P, Legras A, Perrotin D. Mycobacterium chelonae myositis. *Presse Med*. 2004; 33(21):1519-20.
107. Mateo L, Rufi G, Nolla JM, Alcaide F. Mycobacterium chelonae tenosynovitis of the hand. *Semin Arthritis Rheum* 2004; 34 (3):617-622.
108. Tebas P, Sultan F, Wallace RJ et al. Rapid development of resistance to clarithromycin following monotherapy for disseminated Mycobacterium chelonae infection in a heart transplant patient. *Clin Infect Dis* 1995; 20: 443-44.
109. Yew WW, Piddock LJ, Li MS et al. In vitro activity of quinolones and macrolides against mycobacteria. *J Antimicrob Chemother* 1994; 34: 343 - 51.
110. Kullavanijaya P, Rattana-Apiromyakij N, Sukonthapirom-Napattalung P, et al. Disseminated Mycobacterium chelonae cutaneous infection: recalcitrant to combined antibiotic therapy. *J Dermatol*. 2003; 30(6):485-91.
111. Weng K, Lin Z, Li G, et al. Treatment and a follow-up study on wound infection by Mycobacterium chelonae: report of 168 cases. *Zhonghua Jie He He Hu Xi Za Zhi*. 2004; 27(5):328-31.
112. Kyle S, Porter W. Mycobacterium chelonae infection successfully treated with oral clarithromycin and linezolid. *Br J Dermatol*. 2004; 151:1101.

113. Yang S, Hsueh P, Lai H, et al. High prevalence of antimicrobial resistance in rapidly growing mycobacteria in Taiwan. *Antimicrob Agents Chemother.* 2003; 47(6):1958-62.
114. Bañuls J, Ramón R, Pascual E, et al. Mycobacterium chelonae infection resistant to clarithromycin in a patient with dermatomyositis. *Br J Dermatol.* 2000; 143(6):1345.
115. O'Brien D, Currie B, Krause V. Nontuberculous mycobacterial disease in northern Australia: A case series and review of the literature. *Clin Infect Dis.* 2000; 31:958-68.
116. Wallace R, Brown-Elliott B, Crist C, et al. Comparison of the in vitro activity of the glycolcycline tigecycline (formerly GAR-936) with those of tetracycline, minocycline, and doxycycline against isolates of nontuberculous mycobacteria. *Antimicrob Agents Chemother.* 2002; 46(10):3164-67.
117. Phowthongkum P, Prasanthai V, Udomsantisook N, et al. Rapidly growing mycobacteria in King Chulalongkorn Memorial Hospital and review of the literature in Thailand. *J Med Assoc Thai.* 2005; 88(8):1153-62.
118. Ho M, Ho C, Chong L. Atypical mycobacterial cutaneous infections in Hong Kong: 10-year retrospective study. *Hong Kong Med J.* 2006; 12(1):21-26.
119. Sungkanuparph S, Sathapatayavongs B, Prachartam R. Rapidly growing mycobacterial infections: spectrum of diseases, antimicrobial susceptibility, pathology and treatment outcomes. *J Med Assoc Thai.* 2003; 86(8):772-80.
120. Yoshida Y, Urabe K, Furue M, et al. A case of cutaneous Mycobacterium chelonae infection successfully treated with a combination of minocycline hydrochloride and thermotherapy. *J Dermatol.* 2004; 31(2):151-3.
121. Del Solar M, Salomón M, Bravo F, Seas C, et al. Infección cutánea por micobacterias atípicas de crecimiento rápido (MACR) debido a mesoterapia cosmética. Reporte de casos y Revisión de la literatura. *Folia Dermatol Peru.* 2005; 16(3):127-35

## Anexos

### 1. Tablas

**Tabla 1. Runyon - Clasificación de las Micobacterias (\*)**

<b>Grupo</b>	<b>Velocidad de crecimiento</b>	<b>Gérmenes</b>
<b>Crecimiento lento</b>		
<b>Grupo I Fotocromógenos (Pigmento amarillo con luz)</b>	2 - 3 semanas	<i>M kansasii</i> , <i>M marinum</i> . <i>M simiae</i> <i>M asiaticum</i> .

<b>Grupo II Escotocromógenos</b> (Pigmento amarillo naranja sin luz)	2 - 3 semanas	<i>M scrofulaceum, M szulgai.</i> <i>M gordonae, M flavescens.</i>
<b>Grupo III No cromógenos</b> (No producen pigmento)	2 - 3 semanas	<i>M tuberculosis, M avium,</i> <i>M intracellulare, M ulcerans,</i> <i>M xenopi, M malho, M malmoense,</i> <i>M haemofilum, M terrae, M triviale,</i> <i>M gastri, M paratuberculosis</i>
<b>Crecimiento rápido</b>  <b>Grupo IV No cromógenos</b> (No producen pigmento)	3 - 5 días	<i>M fortuitum, M chelonae, M abscessus</i> <i>M smegmatis, M immunogenum,</i> <i>M mucogenicum, M goodii, M wolinskyi,</i> <i>M peregrinum, M septicum,</i> <i>M senegalense</i>
<b>No cultivable</b>		<i>M leprae</i>

(\*) Adaptado de Ramos e Silva <sup>(5)</sup>

## 2. Fotos

**Foto 1.** Mapa del Departamento de Tumbes.  
Área descrita con caso de **UB** - Perú  
(Cortesía Dr. Fernando Caro)

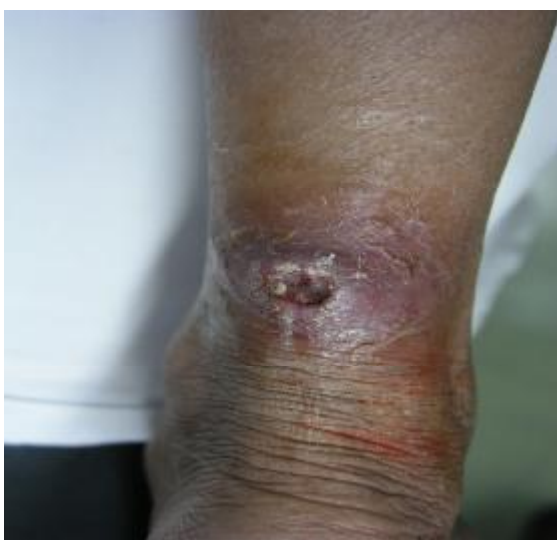**Foto 2.** Tumbes – Región de manglares al norte de Perú  
(Cortesía Dr. Fernando Caro)

**Foto 3.** Placa eritematosa en la mano  
por infección con *M ulcerans*  
(Cortesía Dr. Fernando Caro)

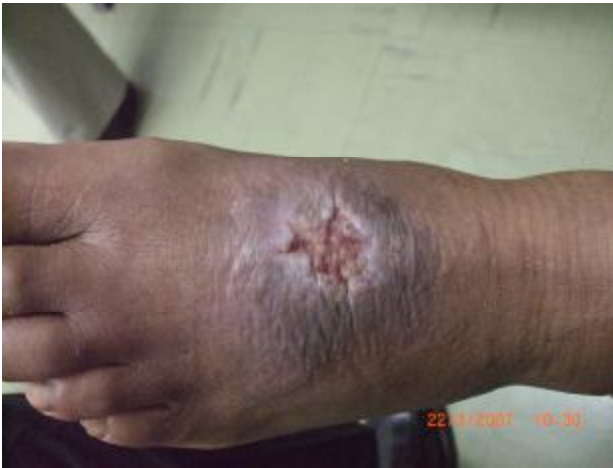**Foto 4.** Lesión infiltrativa que afecta el dedo medio de la mano  
(Cortesía Dr. Fernando Caro)

**Foto 5.** Ulceración de la placa  
(Cortesía Dr. Fernando Caro)

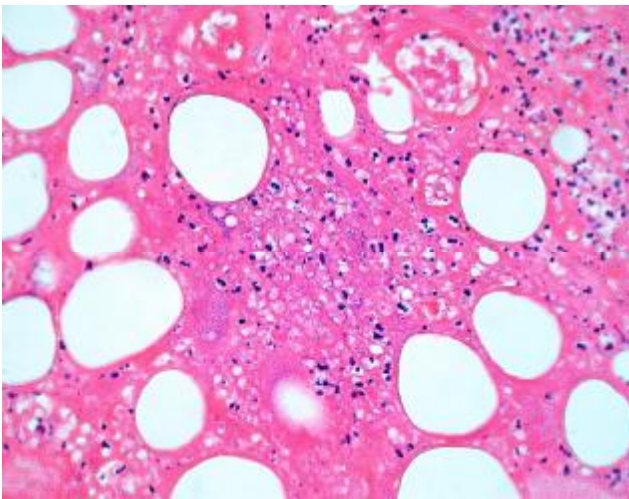
**Foto 6.** Ulcera con bordes socavados y exposición de tejidos  
(Cortesía Dr. Fernando Caro)



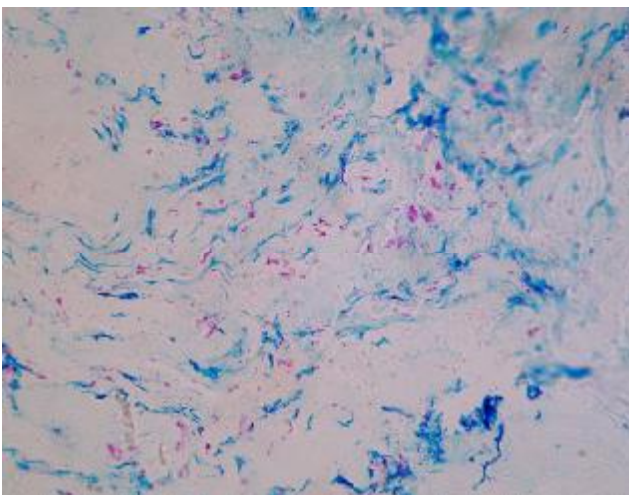
**Foto 7.** Ulcera con bordes socavados en tobillo  
de agricultor arrocero – UB



**Foto 8.** Ulcera en el dorso del pie de agricultor en fangales de la selva central del Perú - UB



**Foto 9.** Necrosis grasa típica de de una ulcera de Buruli. H/E, 400x (Cortesía Dr. Francisco Bravo)

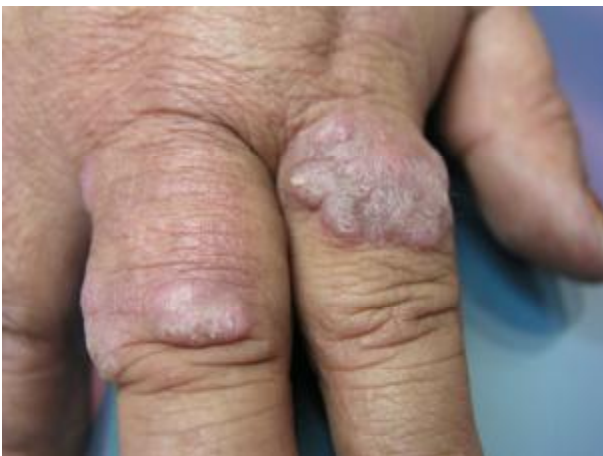

**Foto 10.** Gran cantidad de bacilos alcohol-ácido resistentes, característico de infección por *M ulcerans*

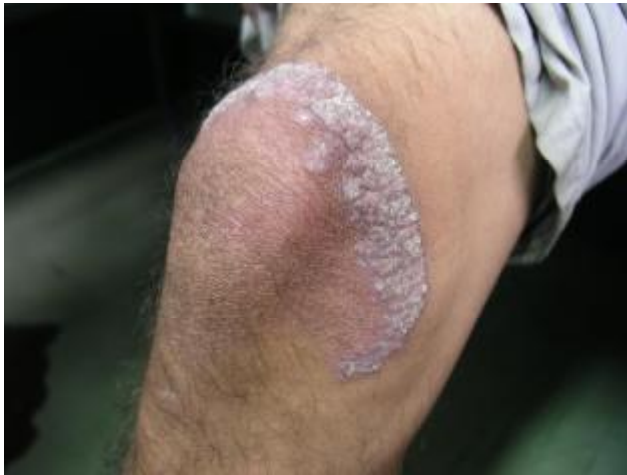(Cortesía Dr. Francisco Bravo)

**Foto 11.** Autoinjerto en lesión por Ulcera de Buruli  
(Cortesía Dr. Fernando Caro)

**Foto 12.** Lesión curada de la mano con tratamiento antibiótico y quirúrgico con auto-injerto.  
(Cortesía Dr. Fernando Caro)



**Foto 13.** Lesiones verrucosas de la mano por *M marinum*  
en mujer pescadora



**Foto 14.** Lesión verrucosa de distribución anular por *M marinum* en varón limpiador de piscinas



**Foto 15.** Medicamentos usados para mesoterapia cosmética, como sustancias modeladoras de la figura corporal.

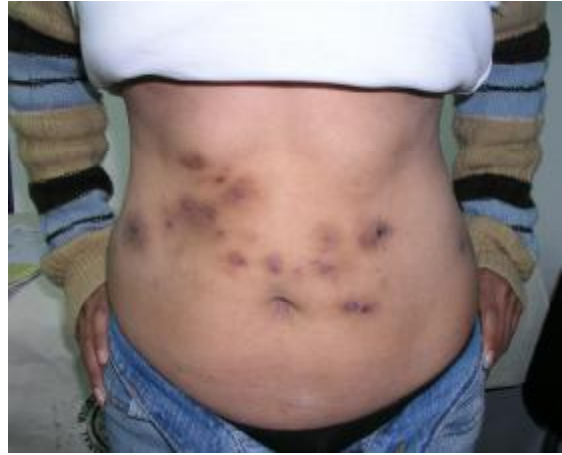

**Foto 16.** Ampollas de L-carnitina, contaminadas con *M chelonae*, usadas como “sustancias quema-grasa”, ingresadas ilegalmente al Perú por cosmetóloga.

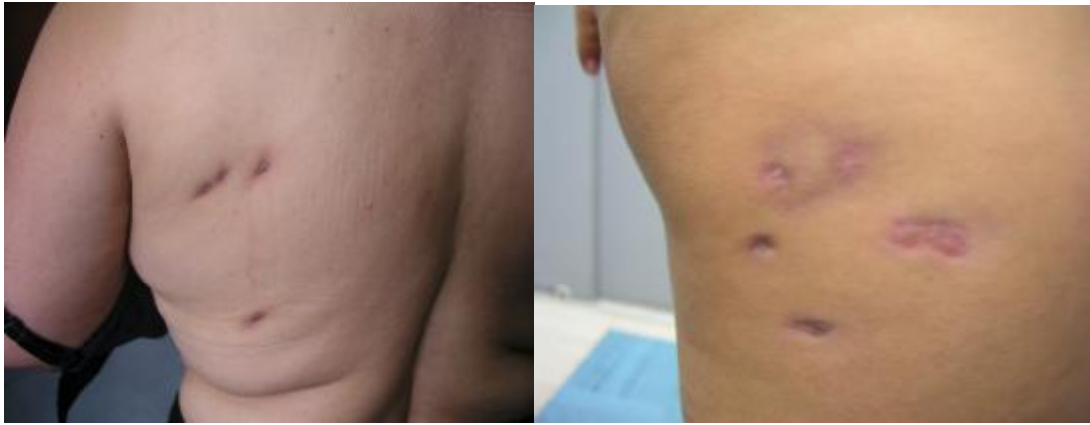**Foto 17.** Nódulos múltiples en áreas de puntura por mesoterapia cosmética  
(Cortesía del Dr. Martín Salomón)

**Foto 18.** Abscesos post-inyección, mesoterapia cosmética, para modelado del cuerpo.  
(Cortesía del Dr. Martín Salomón)

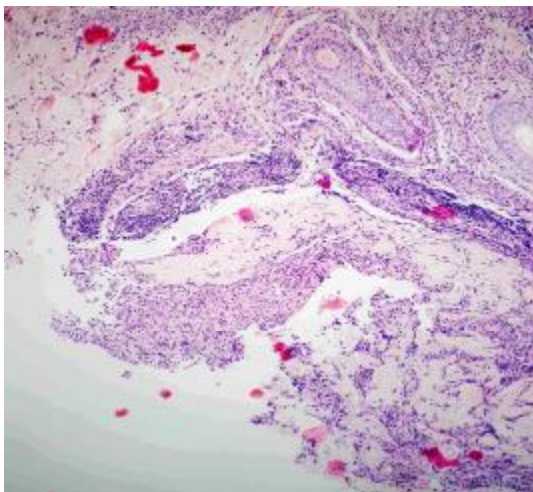
**Foto 19.** Ulceras con descarga purulenta, en los puntos de inyección por mesoterapia  
con “sustancias quema-grasa”



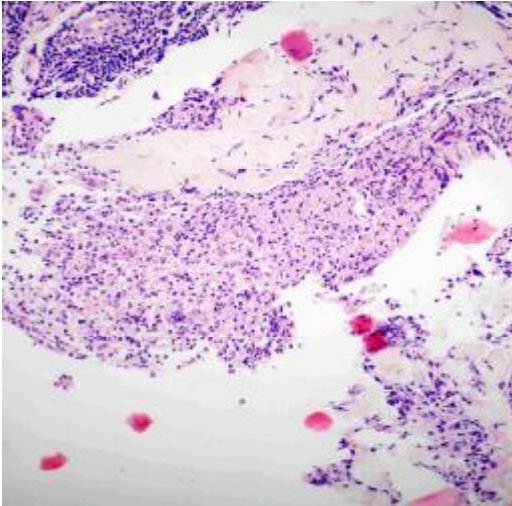
**Foto 20.** Proceso de curación con cicatrices deprimidas e hiperpigmentadas



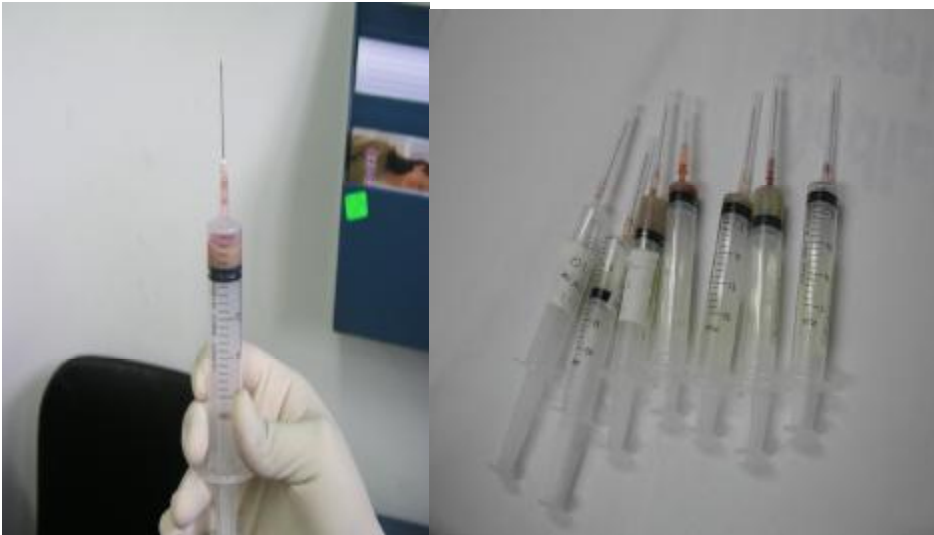**Foto 21.** Cicatrices deprimidas e hiperpigmentación en micobacteriosis atípica por *M chelonae*



**Foto 22.** Infiltrado granulomatoso difuso H/E 40x



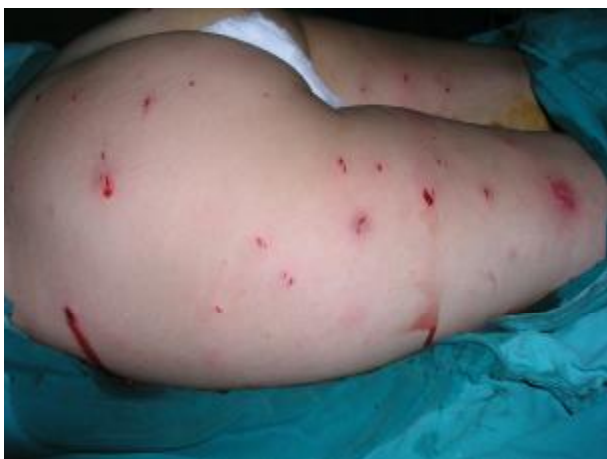**Foto 23.** Infiltrado granulomatoso difuso a mayor aumento H/E 100x



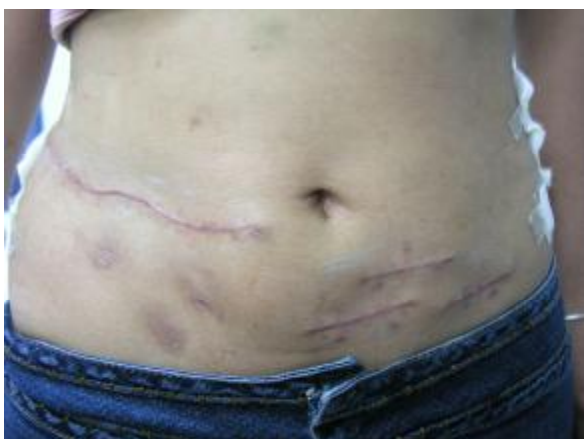**Foto 24.** Material purulento obtenido por aspirado de abscesos cutáneos (Cortesía Dr. Martín Salomón)



**Foto 25.** Cultivo positivo para *M chelonae* en medio de Lowenstein-Jensen 33°C



**Foto 26.** Incisión y drenaje de 40 abscesos cutáneos por inyección de Vitamina C y L-carnitina como “quema-grasa”



**Foto 27.** Cicatrices por extirpación quirúrgica de nódulos y abscesos de micobacteriosis atípica

### **El Autor**

El Dr. Manuel del Solar Chacaltana nació en la ciudad de Lima, Perú el 06 de Diciembre de 1955, graduado como Bachiller de Medicina en 1983 y Titulado como Medico Cirujano en 1984 en la Universidad Nacional Mayor de San Marcos, recibió el Título de Especialista en Dermatología en 1992 de la Universidad Nacional Federico Villarreal y ha concluido su formación de Maestría en Medicina en la Universidad Peruana Cayetano Heredia el año 1998.

Se desempeña como Jefe del Servicio de Dermatología del Hospital Nacional Cayetano Heredia, en la ciudad de Lima y es Profesor del Departamento Académico de Medicina en la Universidad Peruana Cayetano Heredia, donde además de coordinar el capítulo de Dermatología en el Curso de Clínica Médica III de Pregrado, es miembro de la Comisión Permanente de Pensiones de la Facultad de Medicina.

Además de las actividades asistencial y docente, el Dr. Del Solar se desempeña como investigador en el Instituto de Medicina Tropical “Alexander von Humboldt” de la Universidad Peruana Cayetano Heredia donde ha participado en varios trabajos de investigación y en su Junta Directiva, como representante de los Profesores Auxiliares.

Autor y coautor de capítulos de libros y folletos en temas de la especialidad, así como artículos en revistas nacionales como la Folia Dermatológica Peruana e internacionales como Emerging Infectious Diseases, es además expositor e invitado a múltiples eventos de la especialidad nacionales como en el extranjero, tales como la RADLA y el Congreso del CILAD.

Miembro Titular de la Sociedad Peruana de Dermatología y del Círculo Dermatológico del Perú (CIDERM-PERU), donde ha ocupado diversas posiciones, es actualmente Secretario General para el período 2007-2010 y es Miembro de diversas instituciones dermatológicas internacionales como la Academia Americana de Dermatología, el Colegio Ibero Latino Americano de Dermatología y uno de los representantes peruanos ante la RADLA, entre otras.

### **Agradecimientos**

Al Dr. Francisco Bravo Puccio, al Dr. Martín Salomón Neira, al Dr. Fernando Caro Ormeño, Médicos Dermatólogos peruanos, por su aporte iconográfico.

### **Correspondencia**

Manuel del Solar, MD  
Médico Dermatólogo  
Av. Tomás Marsano 1352 L18 – Perú  
Tlf 5112425056  
e-mail: [solderma@gmail.com](mailto:solderma@gmail.com)