

CAPÍTULO

7

DERMATOLOGÍA

PARA EL MÉDICO GENERAL



**PUBLICIDAD**

# DERMATOLOGÍA

PARA EL MÉDICO GENERAL

## CAPÍTULO 1

1. Estudio de la piel
2. Conceptos básicos de terapia tópica
3. Dermatitis atópica
4. Acné
5. Úlceras
6. Carcinoma Basocelular
7. Carcinoma Espinocelular
8. Melanoma
9. Alopecias
10. Alopecia areata

## CAPÍTULO 2

11. Tricotilomanía
12. Alopecia androgenética
13. Psoriasis
14. Vitiligo
15. Eritema multiforme
16. Melasma
17. Rosácea
18. Dermatitis seborreica
19. Dermatitis del área del pañal
20. Prúrigo

## CAPÍTULO 3

21. Moluscos contagiosos
22. Miliaria
23. Verrugas Vulgares
24. Herpes simple
25. Herpes zoster
26. Pitiriasis alba
27. Pitiriasis versicolor
28. Tiña del cuero cabelludo
29. Tiña de las uñas
30. Tiña área crural

## CAPÍTULO 4

31. Tiña de los pies
32. Tiña del cuerpo
33. Candidiasis
34. Piodermatitis
35. Erisipela
36. Foliculitis
37. Celulitis y otras infecciones bacterianas
38. Escabiosis
39. Pediculosis
40. Larva migrans

CRÉDITOS

Nº ISBN

Nº Depósito Legal

© Dr. A. J. Rondón Lugo

© Dra. N. Rondón Lárez

CAPÍTULO

7

# DERMATOLOGÍA

PARA EL MÉDICO GENERAL

## **CAPÍTULO 5**

41. Dermatitis por contacto
42. Liquen plano
43. Pitiriasis Rosada
44. Parapsoriasis
45. Eritrodermia
46. Micosis fungoide
47. Lupus Eritematoso
48. Pénfigo vulgar
49. Penfigoide ampollar
50. Enfermedad de Duhring  
y otras enfermedades ampollares

## **CAPÍTULO 6**

51. Conceptos básicos de fotoprotección
52. Prurito
53. Urticaria
54. Sífilis
55. Uretritis
56. Manifestaciones cutáneas en HIV
57. Infecciones cutáneas por micobacteria tuberculosa  
y micobacterias atípicas
58. Lepra
59. Leishmaniasis
60. Oncocercosis

## **CAPÍTULO 7**

61. Esporotricosis
62. Cromomicosis y Micetomas
63. Paracoccidioidomicosis
64. Amibiasis Cutánea
65. Manifestaciones cutáneas por enfermedades  
sistémicas
66. Toxicodermias
67. Enfermedades dermatológicas de origen acuático
68. Genodermatosis
69. Vasculitis
70. Paniculitis

## **CAPÍTULO 8**

71. Tumores benignos frecuentes de la piel
72. Conceptos básicos en Dermatología cosmiátrica
73. Inmunofluorescencia
74. Conceptos básicos en criocirugía
75. Manifestaciones Bucuales  
de enfermedades dermatológicas
76. Manifestaciones Ungueales  
de enfermedades dermatológicas
77. Cirugía básica de la Uña
78. Conceptos básicos en Cirugía Dermatológica
79. Conceptos básicos en Cirugía Dermatológica II
80. Glosario dermatológico

CAPÍTULO

7

# DERMATOLOGÍA

PARA EL MÉDICO GENERAL

## 61. ESPOROTRICOSIS

---

Es una enfermedad producida por el hongo *Sporothrix schenki*. Éste se encuentra saprófito en las plantas y la tierra. La infección comienza por la inoculación directa en la piel (generalmente por un pinchazo), llega a la piel y luego puede diseminarse. Está presente en todos los continentes, y prefiere climas templados y subtropicales.

### CLÍNICA

La infección puede ser cutánea y extracutánea.  
Cutánea: in situ, lesiones satélite, difusa, linfangítica.

Extra cutánea: osteoarticular, visceral.

Lesión cutánea insitu: generalmente comienza con una pequeña pápula, se torna eritematosa y luego tiende a ulcerarse. En ocasiones, también se presenta como una placa con cierta descamación. El diagnóstico fundamental es con leishmaniasis cutánea.

Forma linfangítica: se emplea incluso el término de aspecto esporotricóide para referirse a la forma clínica de la esporotricosis. Son lesiones pápulo-nodulares que siguen un trayecto linfático, y pueden o no drenar pus.

### DIAGNÓSTICO

Epidemiológico, clínico, de laboratorio.

**Diagnóstico diferencial:** leishmaniasis, actinomicosis, tuberculosis.

Laboratorio: prueba intradérmica de esporotriquina. Positiva a las 48 horas, con tamaño mayor a 5 mm.

Examen en fresco: presencia de cuerpo asteroide. Con tinción se observa el hongo como levadura fusiforme u ovoide.

Cultivo: en casos positivos, el crecimiento es a los pocos días.

### TRATAMIENTO

Se emplean diferentes modalidades y esquemas terapéuticos.

Termoterapia: el calor local ha sido reportado, curando o ayudando.

Los yoduros son muy empleados, a dosis crecientes progresivamente por 6 meses. Fórmula:

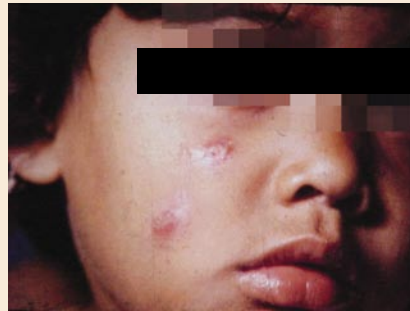yoduro de potasio, yoduro de sodio 25 g.

Agua destilada 50 cc.

Puede presentarse intolerancia al yodo: vómitos, gastritis, rinitis, exantema. Y también al potasio: confusión, arritmia.

Itraconazol: dosis de 100 a 200 mg/día.

Se emplea también la flucitosina.



Esporotricosis

## 62. CROMOMICOSIS Y MICETOMAS

---

### CROMOMICOSIS

Es una infección crónica de la piel producida por hongos de diversos géneros y especies.

### CLÍNICA

Comienza por una pápula que se transforma en placa, con descamación, y crece lentamente durante años.

### DIAGNÓSTICO

Epidemiología. Examen micológico: se aprecian los cromomicetos redondeados, de 6 a 12 micras de diámetro, y color marrón. Es importante el cultivo, ya que la identificación de la especie tiene valor en la terapia. La histopatología muestra hiperplasia pseudocarcinomatosa, infiltrado de células gigantes, células epitelioides y linfocitos. Los cromomicetos se observan fácilmente con coloración de Hematoxilina eosina, grocott.

### TRATAMIENTO

En lesiones pequeñas se emplea cirugía, electrocoagulación, crioterapia, 5 fluoracilo. En lesiones de mayor tamaño: ketoconazol e itraconazol, más efectivos en casos producidos por *cladosporium carrionii*.

### MICETOMAS

Es una enfermedad crónica de la piel, el tejido subcutáneo, músculos y huesos. Consiste en lesiones con inflamación, nódulos, abscesos que luego se fistulizan y drenan un exudado sero-hemático-purulento. En esta secreción pueden observarse granos de diferentes colores. Se producen por Actinomicetos: *Nocardias*, *Streptomyces*, *Actinomadura*. Y por Eumicetos: *Madurella grises*, *Allescheria boydii*, *Leptosphaeria senegalensis*.

### CLÍNICA

Los actinomicetos presentan procesos inflamatorios más agudos. Comienzan por una pequeña pápula, se transforman en placa y con el tiempo, aparecen lesiones inflamatorias y pustulosas, luego se fistulizan.

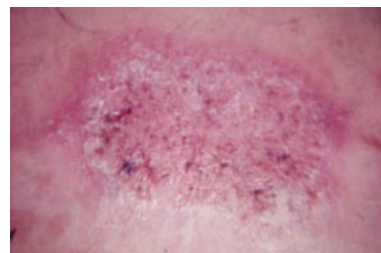
### DIAGNÓSTICO

Epidemiología, examen micológico, cultivo, biopsia, radiografías.

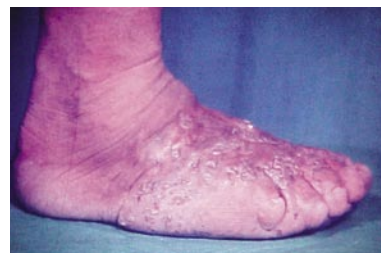Diagnóstico diferencial: Al comienzo se plantea diferenciarlos de tuberculosis cutánea, leishmaniasis, lipoma.

### TRATAMIENTO

En lesiones pequeñas se realiza tratamiento de extirpación de la lesión. Los casos producidos por actinomicetos responden a DDS, trimetropin sulfa. En casos de eumicetos se emplea Itraconazol o ketoconazol.



Cromomycosis



Micetoma

## 63. PARACOCCIDIODOMICOSIS

---

Producida por el paracoccidioides brasiliensis. Puede producir lesiones en los pulmones, la piel, mucosas y glándulas suprarrenales.

### CLÍNICA

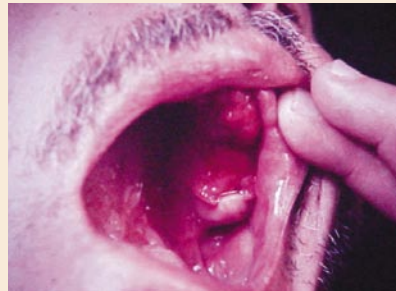Se acepta una forma en que existe la infección y no hay manifestaciones clínicas. Lesiones circunscritas a un órgano, el más frecuentemente involucrado es el pulmón, con lesiones que semejan tuberculosis o histoplasmosis. Las lesiones mucosas son de crecimiento progresivo, ulcerosas, que deben ser diferenciadas de la leishmaniasis mucosa. En pacientes con adenopatías generalizadas, debe ser contemplado como diagnóstico diferencial con otras adenomegalias, incluyendo linfomas. La enfermedad puede adquirirse por vía transcutánea, así como por inhalación.

### DIAGNÓSTICO

La clínica plantea varias enfermedades que deben ser consideradas. El diagnóstico se basa en la identificación del hongo. Exámenes en fresco de lesiones en mucosas, de secreción alveolar o en estudio histopatológico. Con coloraciones de hematoxilina eosina, grocott. El estudio de serología para hongos también es importante.

### TRATAMIENTO

Sulfas: primero sulfadiazina, sulfisoxazol, sulfametoxazol - trimetropin. Ketoconazol, itraconazol. En casos resistentes: anfotericina b, y liposomal en casos resistentes a otras terapias.



Paracoccidioidomycosis

## 64. AMIBIASIS CUTÁNEA

---

Son las lesiones de piel causadas por la inoculación directa de trofozoitos de *E. histolytica* son observadas ocasionalmente, en especial, alrededor del perineo o región glútea y pared abdominal. Aunque sea raro, pueden desarrollarse lesiones cutáneas como resultado de fístulas hepato-intestinales, posteriores a intervenciones quirúrgicas para la remoción o drenaje de lesiones tipo absceso.

Otras lesiones cutáneas incluyen úlceras perianales y la afección de órganos genitales, incluyendo el pene, en el caso de los individuos que practican relaciones sexuales por vía anal, sin protección. Estas últimas manifestaciones se deben, probablemente, al contacto directo de la piel o membranas mucosas con los trofozoitos invasores.

Las lesiones se inician casi siempre como pústulas induradas y mal olientes. Rápidamente se transforman en úlceras dolorosas rodeadas de un halo eritematoso, son mal olientes y su superficie se recubre de pus o tejido necrótico. Los bordes de la úlcera son elevados y excavados en su base. Las úlceras tienden a crecer rápidamente y presentan un curso progresivo, siendo especialmente destructivas, en especial en individuos malnutridos y en niños. Son comunes las adenomegalias regionales inflamatorias.

### DIAGNÓSTICO

Clínico, parasitológico directo, histopatológico. El tratamiento de elección es el metronidazol VO, 750 mg TID, (50 mg/kg/día en niños), durante 10 días, seguido de yodohidroxiquinoleina 650 mg TID, por 21 días.

Una alternativa es la paromomicina (Humatin), 25 - 30 mg/kg/día en tres dosis, durante 7 días, también seguida de yodohidroxiquinoleina 650 mg TID, por 21 días.

En algunos países es posible utilizar la dehidroemetina, en dosis de 1 - 1,5 mg/kg/día, vía IM (hasta un máximo de 90 mg/día), durante 5 días, acompañada de yodohidroxiquinoleina, a la dosis ya mencionada.  
Secnidazol: 500 - 750 mg / od.

## 65. MANIFESTACIONES CUTÁNEAS DE ENFERMEDADES SISTÉMICAS

---

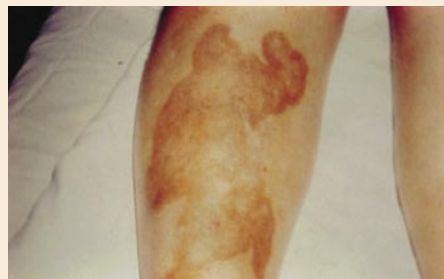Existen muchos reportes donde se relacionan lesiones cutáneas con neoplasias internas. La descripción de Trousseau en 1861, asociando tromboflebitis migratoria con neoplasias fue quizás el primer reporte.

Es difícil a veces, precisar si es coincidencia la aparición de lesiones cutáneas con un tumor maligno; pero hay hechos que nos orientan.

Primero, si las lesiones en la piel desaparecen luego del tratamiento del tumor, así como la desaparición de los síntomas, podrían sugerir una recidiva del tumor. Aún no se sabe y serían especulaciones precisar porqué, por ejemplo, la primera manifestación de un carcinoma renal puede ser una lesión cutánea en el cuero cabelludo.

El examen clínico y practicar una biopsia es fundamental. Las lesiones cutáneas reflejan histológicamente el origen de la lesión primaria. Existen lesiones francamente indicativas de lesión tumoral interna, como la acantosis nigricans (diferenciar de la pseudoacantosis), el eritema giratum repens. También enfermedades por sustancias que producen el tumor: síndrome carcinoide. Enfermedades que han sido mencionadas, como ictiosis adquiridas, tromboflebitis migratoria, queratosis seborreicas eruptivas, prurito inespecífico.

No es fácil, es un reto el diagnóstico, y con gran visión, la experiencia sugiere: buen examen clínico, interrogatorio sobre medicamentos y estudio histopatológico.



Necrobiosis lipoidica

## 66. TOXICODERMIAS

---

Son llamadas también farmacodermias.

Se trata de un efecto no deseado por la administración de un medicamento y que se expresa a nivel de la piel. Las lesiones cutáneas pueden aparecer tiempo después de iniciar la administración del medicamento, lo cual dificulta la etiología. En otros pacientes existen interacciones medicamentosas, por lo tanto es difícil determinar la conducta a seguir.

Las referencias son variadas: desde 1 hasta 40%.

Los casos más frecuentes se dan en mujeres y en pacientes polimedicados.

Los cuadros más referidos son:

### **Erupción fija por drogas (medicamentos):**

caracterizada por una lesión eritemato-pigmentada, que emerge cada vez que el paciente ingiere el medicamento.

**Fotosensibilidad:** lo que orienta el diagnóstico es que aparecen las lesiones en áreas foto expuestas al sol.

Ejemplo: Aines, tetraciclinas, tiazidas, etc.

**Eritema multiforme, Stevens, Jhonson, necrólisis epidérmica tóxica:** sulfas, fenilbutazona, penicilinas.

**Vasculitis:** sulfas, alopurinol, penicilina.

**Erupción liquenoide:** oro, sulfas, antimaláricos.

**Reacciones parecidas a lupus:** hidralazina, isoniacida, procainamida, clorpromacina.

**Erupciones ampollares:** D-penicilamina, captopril, penicilinas.

Pueden aparecer muchas otras manifestaciones, por ejemplo: desórdenes ictiosiformes, exantema pustuloso agudo, erupciones acneiformes, trastornos pigmentarios, etc.

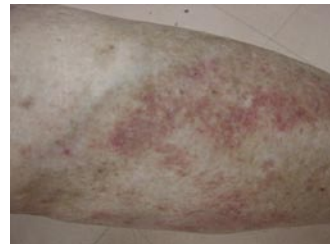No es fácil el diagnóstico, como ya dijimos, a veces existen interacciones medicamentosas.

### **EVALUACIÓN Y TRATAMIENTO**

Es fácil decir: "suspenda los medicamentos", etc.

Lo adecuado es hablar con el o los médicos tratantes y hacer sustituciones progresivas.

El tratamiento es sintomático, en ocasiones se emplean esteroides por vía sistémica.



Lesiones purpúricas por toxicodermia

## 67. ENFERMEDADES DERMATOLÓGICAS DE ORIGEN ACUÁTICO

---

Son variadas las reacciones que podemos observar: Dermatitis de contacto por el equipo de buceo. Traumatismos agudos y crónicos. Dermatitis por animales acuáticos y ponzoñosos. Dermatitis causadas por bacterias.

### DERMATITIS DE CONTACTO

Las máscaras, boquillas y chapaletas son cauchos, de composición semejante a los guantes quirúrgicos, además tienen monobencilester de hidroquinona que puede despigmentar. Pueden presentarse episodios agudos con eritema y vesículas.

### TRAUMATISMOS AGUDOS Y CRÓNICOS

Pueden producirse erosiones superficiales y profundas por el efecto abrasivo de la sal, en áreas de fricción, en el área de las cuerdas, chapaletas. Así como daño por la presión en el área de la máscara. Se presentan heridas por la quilla, y estrangulamiento de dedos por la cuerda. Hasta es motivo de orgullo la presencia de nódulos del surfista en la región anterior de la tibia.

### DERMATITIS POR ANIMALES ACUÁTICOS Y PONZOÑOSOS

Los responsables son el coral, la medusa (agua mala), y las anémonas. Tienen un filamento que se dispara por estímulos mecánicos al tocarlos, o por el agua dulce. Las reacciones son variables, desde una sensación de ardor con eritema, hasta la muerte. La reacción es por efectos tóxicos, más que alérgicos. La erupción del bañador es consecuencia del contacto de nematocistos que han ingerido algunos peces y entran en contacto con la piel.

### Dermatitis cercariana:

Se produce cuando se ponen en contacto con las heces del ciclo de los esquistosomas.

Las cercarias producen una erupción papulosa muy pruriginosa. Se puede limpiar la piel con un paño y frotar suavemente. No se recomienda el empleo de agua dulce. Aplicar alcohol, agua salada tibia, ablandadores de carne para remover los tentáculos, también se puede aplicar gelatina o arena y a los 5 minutos remover con un cuchillo.

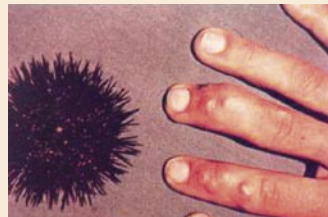### Dermatitis por animales acuáticos ponzoñosos:

Erizos, bagres: producen un gran dolor, incluso sangramiento. Para remover los tentáculos se emplea vinagre o cirugía. El agua tibia alivia.

Tiburón: produce abrasiones.

### DERMATITIS POR BACTERIAS

Vibrio vulnificus. Gram negativo. La infección se puede adquirir por vía gastrointestinal, respiratoria (broncoaspiración), o percutánea. Infección por pseudomonas, micobacterium, erisipeloides (Gram positivo).



Erizo de mar y lesiones granulomatosas por contacto.  
Foto Cortesía Reynaldo Arosemena

## 68. GENODERMATOSIS

---

Son enfermedades hereditarias que cursan con manifestaciones cutáneas. Las más frecuentes son: neurofibromatosis, xeroderma pigmentoso, esclerosis tuberosa.

### NEUROFIBROMATOSIS

Se caracteriza por lesiones pigmentarias, manchas color café con leche y lesiones pápulo nodulares.

La presencia de 6 o más manchas, de 2 lesiones nodulares o de antecedentes familiares da el diagnóstico. La histopatología es necesaria y con el tratamiento es poco lo que se logra. Se realiza cirugía en lesiones tumorales invasivas y comprometan órganos vitales.

### ESCLEROSIS TUBEROSA

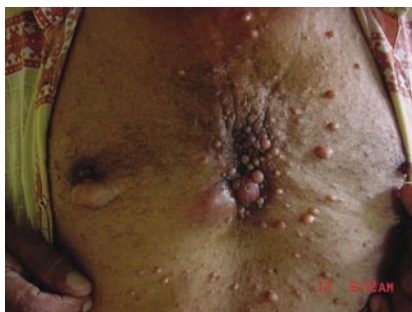Los pacientes pueden presentar manchas hipocrómicas con forma de hoja lanceolada (hoja de fresno), pápulas y nódulos múltiples en la región nasal y perinasal, placas en la región lumbosacra preferentemente y fibromas ungueales.

Muchos pacientes sufren de convulsiones y retardo mental. Se realiza tratamiento quirúrgico de las lesiones.

### ICTIOSIS

Son un grupo de enfermedades en que el común denominador es la piel seca y descamativa.

Existe varios tipos: Ictiosis en arlequín, ictiosis vulgar, ictiosis ligada al cromosoma X, bebé colodión, eritrodermia ictiosiforme congénita. El pronóstico es variable. Algunos casos son mortales.



Neurofibromatosis

### EPIDERMOMOLISIS BULOSA

Existen varios tipos: simple, que puede ser localizada o generalizada; distrófica y otras. Todas estas Genodermatosis requieren un grupo de estudio multidisciplinario, comenzando por el pediatra, el dermatólogo, el genetista, etc.

## 69. VASCULITIS

---

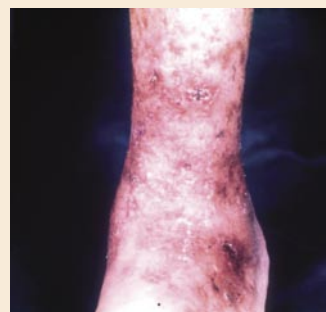Existen enfermedades que dañan los vasos, tanto de la piel como de otros órganos. Las lesiones pueden estar tanto en vasos de pequeño calibre, como de gran calibre.

Clínicamente, se pueden presentar manchas, ronchas o úlceras que se producen por la presencia de inmunocomplejos. Las lesiones comienzan como petequias o zonas eritemato-violáceas, y luego aparecen lesiones ulceradas en número y extensión variables.

Las enfermedades autoinmunes: lupus, poliarteritis nodosa, y diabetes, son las causas más comunes de estos cuadros. El pronóstico es variable, hay casos que mejoran rápidamente al controlar la enfermedad primaria, y casos graves como los de granulomatosis de Wegener.

El diagnóstico es clínico, se realizan exámenes inmuno-hematológicos, biopsia para histopatología e inmunofluorescencia.

Los tratamientos incluyen principalmente, esteroides por vía sistémica a dosis variable, e inmunosupresores.



Vasculitis

## 70. PANICULITIS

---

El panículo está entre la dermis y la fascia, se compone de tejido graso y fibroso, con presencia de vasos sanguíneos, linfáticos y nervios. La paniculitis consiste en un proceso inflamatorio del panículo, puede ser septal o lobular, con o sin vasculitis.

**Los cuadros más frecuentes son:**

### **ERITEMA NUDOSO**

Se trata de una paniculitis septal sin vasculitis. Puede haber una o más lesiones nodulares, generalmente, en la cara anterior de miembros inferiores; son eritematosas, dolorosas, únicas o múltiples. Pueden resolverse espontáneamente en 3 - 6 semanas. Las causas más frecuentes son: infecciones bacterianas, sarcoidosis y medicamentos. Como dato importante: cuando aparecen en miembros superiores debe descartarse Enfermedad de Hansen. Siempre es conveniente el estudio histopatológico.

El tratamiento se realiza según la etiología, y de manera sintomática, se emplean AINES, o antibióticos sistémicos. También se han empleado yoduros.

### **ESCLEREMA NEONATORUM**

Enfermedad rara, observada en infantes prematuros. Aparece a los pocos días del nacimiento, percibiéndose induración de la piel. Generalmente, se resuelve espontáneamente. Se ha planteado el empleo de esteroides sistémicos.

### **PANICULITIS NODULAR FEBRIL RECIDIVANTE O ENFERMEDAD DE WEBER CHRISTIAN.**

Posiblemente sean varias las etiologías, pero con cuadro clínico similar. Son lesiones nodulares múltiples, dolorosas, y se presentan en miembros inferiores hasta la región glútea. Se acompañan de fiebre y son recidivantes. En ocasiones los nódulos pueden supurar. La histopatología muestra infiltrado celular mixto con polimorfonucleares, la segunda fase es macrofágica con histiocitos y células espumosas. Al final aparece necrosis. El tratamiento consiste en esteroides, antimaláricos.

### **Paniculitis por esteroides**

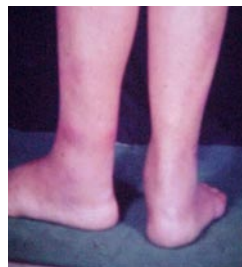Aparecen lesiones en la cara y miembros superiores. El tratamiento es sintomático.

### **LUPUS ERITEMATOSO PROFUNDO**

Generalmente, las lesiones aparecen en la cara y miembros superiores, pueden ser únicas o múltiples, a veces, recuerdan a las del lupus eritematoso crónico, nódulos y zonas atróficas. La histopatología y exámenes inmunohematológicos son importantes. El tratamiento es con antimaláricos y esteroides.

### **ERITEMA INDURADO DE BAZIN**

Se trata de una vasculitis nodular inflamatoria, hay compromiso de vasos, necrosis adiposa, reacción granulomatosa y fibrosis. Son lesiones nodulares o en placas, aparecen en miembros inferiores y pueden ulcerarse. La etiología por bacilo tuberculoso debe plantearse.



Eritema nudoso

**PUBLICIDAD**

**PUBLICIDAD**