

CAPÍTULO

3

DERMATOLOGÍA

PARA EL MÉDICO GENERAL



PUBLICIDAD

DERMATOLOGÍA

PARA EL MÉDICO GENERAL

CAPÍTULO 1

1. Estudio de la piel
2. Conceptos básicos de terapia tópica
3. Dermatitis atópica
4. Acné
5. Úlceras
6. Carcinoma Basocelular
7. Carcinoma Espinocelular
8. Melanoma
9. Alopecias
10. Alopecia areata

CAPÍTULO 2

11. Tricotilomanía
12. Alopecia androgenética
13. Psoriasis
14. Vitiligo
15. Eritema multiforme
16. Melasma
17. Rosácea
18. Dermatitis seborreica
19. Dermatitis del área del pañal
20. Prúrigo

CAPÍTULO 3

21. Moluscos contagiosos
22. Miliaria
23. Verrugas Vulgares
24. Herpes simple
25. Herpes zoster
26. Pitiriasis alba
27. Pitiriasis versicolor
28. Tiña del cuero cabelludo
29. Tiña de las uñas
30. Tiña área crural

CAPÍTULO 4

31. Tiña de los pies
32. Tiña del cuerpo
33. Candidiasis
34. Piodermatitis
35. Erisipela
36. Foliculitis
37. Celulitis y otras infecciones bacterianas
38. Escabiosis
39. Pediculosis
40. Larva migrans

CRÉDITOS

Nº ISBN

Nº Depósito Legal

© Dr. A. J. Rondón Lugo

© Dra. N. Rondón Lárez

CAPÍTULO

3

DERMATOLOGÍA

PARA EL MÉDICO GENERAL

CAPÍTULO 5

41. Dermatitis por contacto
42. Liquen plano
43. Pitiriasis Rosada
44. Parapsoriasis
45. Eritrodermia
46. Micosis fungoide
47. Lupus Eritematoso
48. Pénfigo vulgar
49. Penfigoide ampollar
50. Enfermedad de Duhring
y otras enfermedades ampollares

CAPÍTULO 6

51. Conceptos básicos de fotoprotección
52. Prurito
53. Urticaria
54. Sífilis
55. Uretritis
56. Manifestaciones cutáneas en HIV
57. Infecciones cutáneas por micobacteria tuberculosa
y micobacterias atípicas
58. Lepra
59. Leishmaniasis
60. Oncocercosis

CAPÍTULO 7

61. Esporotricosis
62. Cromomicosis y Micetomas
63. Paracoccidioidomicosis
64. Amibiasis Cutánea
65. Manifestaciones cutáneas por enfermedades
sistémicas
66. Toxicodermias
67. Enfermedades dermatológicas de origen acuático
68. Genodermatosis
69. Vasculitis
70. Paniculitis

CAPÍTULO 8

71. Tumores benignos frecuentes de la piel
72. Conceptos básicos en Dermatología cosmiátrica
73. Inmunofluorescencia
74. Conceptos básicos en criocirugía
75. Manifestaciones Bucales
de enfermedades dermatológicas
76. Manifestaciones Ungueales
de enfermedades dermatológicas
77. Cirugía básica de la Uña
78. Conceptos básicos en Cirugía Dermatológica
79. Conceptos básicos en Cirugía Dermatológica II
80. Glosario dermatológico

CAPÍTULO

3

DERMATOLOGÍA

PARA EL MÉDICO GENERAL

21. Moluscos contagiosos

Se caracteriza por pápulas únicas o múltiples de color blanquecino perlado, de tamaño variable (desde 2 hasta 8 mm aproximadamente), con cierta umbilicación central. Son lesiones asintomáticas que aparecen más frecuentemente en niños, aunque ocasionalmente aparecen en adultos, son producidas por un poxvirus. Cuando aparecen en adultos debe investigarse infección por HIV.

Pueden permanecer meses e incluso años. En cuanto a la forma de contagio, aparte del contacto directo, se ha sugerido que también se adquiere en piscinas. Debe diferenciarse de verrugas vulgares, milium, criptococosis, histoplasmosis.

TRATAMIENTO

Hay múltiples técnicas para su extirpación, la más empleada es con una cureta previa anestesia local, por ejemplo con EMLA. Muchas veces, por ser múltiples y en niños pequeños, no es fácil el procedimiento y deben ser sedados

La tretinoína tópica puede contribuir a su eliminación, el Imiquimod no es muy efectivo; cantaridina, pomadas de ácido salicílico, criocirugía, hidróxido de potasio, ácido láctico. La Cimetidina por vía sistémica, a altas dosis, también se ha empleado aunque no la recomendamos por su efecto antiandrogénico.

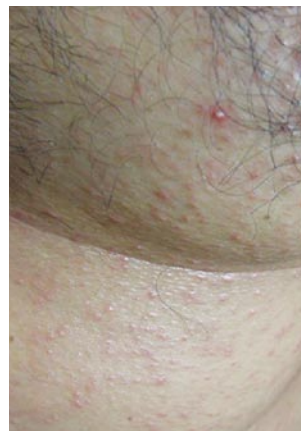22. Miliaria (o Sudamina)

Son lesiones pápulo-vesiculares, a veces eritematosas, localizadas principalmente en tronco, región frontal y cuello, producidas por una disfunción de las glándulas sudoríparas ecrinas.

En Venezuela se le conoce con el nombre de "salpullido", evoluciona por brotes, se presenta con prurito y es común en zonas de temperatura caliente. Generalmente se inicia en lactantes cuando comienzan a caminar, y empieza a desaparecer en la época escolar. Muchas veces se inicia luego de procesos febriles, o cuando el niño fue abrigado en forma extrema. Es más común en pacientes atópicos.

TRATAMIENTO

El tratamiento se hace calmante del prurito, se recomiendan medidas higiénicas, con ropa suave, de algodón, ambiente fresco. Evitar ejercicios bruscos, evitar exposición prolongada al sol, no utilizar jabones irritantes. Para el prurito: lociones antipruriginosas, muy rara vez esteroides tópicos, antihistamínicos VO, se puede indicar anticolinérgicos VO.



Miliaria en adulto

23. Verrugas vulgares

Son lesiones únicas o múltiples, de diferentes tamaños y localizaciones, tiene un color más oscuro que la piel vecina, una superficie verrugosa, a veces exofítica filiformes, o en aspecto de mosaico, otras veces, son planas.

Ocurren en 10% de todos los niños, un gran porcentaje desaparece espontáneamente. Son producidas por el virus del papiloma humano (VPH), del cual se han demostrado más de 180 subtipos.

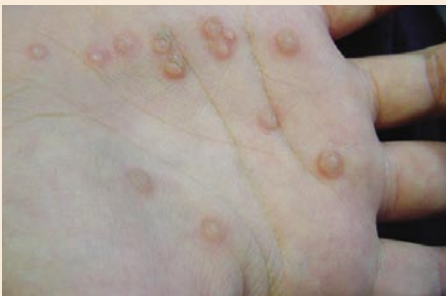TIPOS CLÍNICOS:

Verrugas comunes.
Verrugas subungueales.
Verrugas plantares.
Verrugas planas, generalmente localizadas en cara.
Verrugas filiformes.
Verrugas en mosaico: múltiples lesiones, en planta del pie.
Verrugas en mucosas: denominadas condiloma acuminado.
El diagnóstico es clínico pero, a veces surgen dudas. con cuerpos extraños en regiones plantares.

TRATAMIENTO

Múltiples modalidades terapéuticas se han descrito y la selección depende de: localización, evolución, tratamientos anteriores y su resultado, disponibilidad y recursos del médico, por ej.: equipo de electrocoagulación o criocirugía.

Todas las modalidades buscan su destrucción, ya sea por medios químicos (ácido tricloroacético, salicílico, retinoico) cantaridita, podofilina, bleomicina intralesional, electrocoagulación y curetaje, criocirugía, inmunomoduladores como el imiquimod, láser, inmunoterapia de contacto.



Verrugas vulgares

24. Herpes simple

Es una afección frecuente de la piel, producida por el virus herpes virus hominis. Pertenecce a la subfamilia herpes virus. Hay dos grupos el virus: tipo I y el tipo II.

Comienza por una erupción aguda, precedida de sensación de ardor, con base eritematosa y luego emergen las vesículas agrupadas, que a veces coalescen y hacen una lesión única que se puede ulcerar; las vesículas tienen un contenido líquido cristalino, que a veces se torna de color hemático. Pueden aparecer adenopatías satélites. Los sitios más frecuentes de aparición son: labios, cara, genitales. La infección primaria muchas veces pasa desapercibida y son cuadros de gingivostomatitis o vulvovaginitis.

Entre 20% y 40% de las personas tienen recurrencia del herpes, desencadenada por frío, exposición al sol, fiebre, traumas, y hasta se plantean estados emocionales intensos.

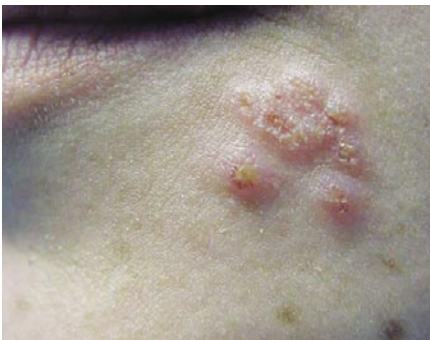El diagnóstico es clínico, en casos de duda practicar el test de Tzanck mediante el cual se observan células gigantes y multinucleadas.

El diagnóstico diferencial, principalmente en áreas genitales, es con el chancro sifilítico y en la cavidad bucal, con las aftas.

TRATAMIENTO

Aliviar el dolor.
Aciclovir VO 10 mg/kg peso/día en niños, durante 7 días.
Valaciclovir 1 g BID, durante 7 días.

Se puede prevenir su aparición con la administración previa de Valaciclovir, cuando debido a los síntomas, se presume su aparición.



Herpes simple

25. Herpes zoster

Es producido por el virus Zoster - Varicela. Y constituye una reactivación del virus, es decir, la persona primariamente sufre de Varicela o fue vacunado y posteriormente presenta el herpes Zoster. Generalmente, ocurre después de la 5a década de la vida, aunque puede aparecer incluso en la infancia.

Comienza con sensación de ardor, dolor en un área dermatómica de intensidad variable. Dependiendo de la localización, el diagnóstico diferencial varia, por ejemplo, infarto del miocardio, neuralgias, etc. Luego aparecen las lesiones en número variable, que se inician como pápulas y luego son vesículas de contenido claro, aunque a veces tiene aspecto hemorrágico, son pruriginosas e incluso pueden agruparse y ulcerarse. Las lesiones siguen el trayecto de algún nervio.

En pacientes ancianos o inmunosuprimidos reviste mayor gravedad e incluso pueden diseminarse transformándose en varicela. En algunos pacientes, hay malestar general y fiebre. Pueden presentarse posteriormente, molestias en el área metamérica, con dolor y ardor, lo que constituye la neuralgia postherpética de duración e intensidad variable, hasta por dos años.

DIAGNÓSTICO

Clínico.

Exámenes de laboratorio: el test de Tzanck es útil, se observan células multinucleadas o núcleos gigantes.

TRATAMIENTO

Calmar el dolor.

Laciones antipruriginosas.

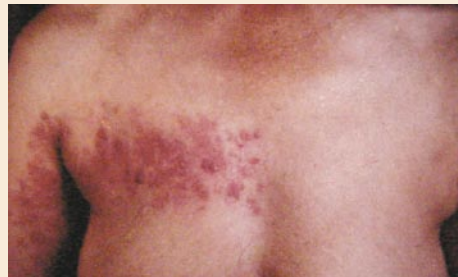En Venezuela es común el empleo de compresas de yerba mora así, en algunas regiones acuden a brujos y hechiceros.

Antivirales sistémicos: aciclovir o valaciclovir a dosis similares a las indicadas en herpes simple.

Cimetidina, desde hace muchos años (ARL) usa la dosis de 400 mg BID y potencia el efecto de los antivirales.

Complejo B1, B6, B12 intramuscular.

La carbamazepina y la gabapentina son útiles durante la enfermedad y en la neuralgia postherpética.



Herpes zoster

26. Pitiriasis alba

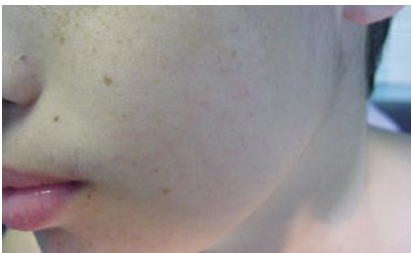Son manchas hipocrómicas únicas o múltiples, aisladas o confluentes, que se localizan principalmente en las áreas de la piel expuestas al sol, como la cara y antebrazos, aunque pueden estar presentes también en miembros inferiores.

A veces presentan una muy fina descamación y son asintomáticas. La Pitiriasis Alba puede acompañar a la Dermatitis Atópica, y se plantea que la Xerosis de la piel e incluso la proliferación bacteriana y la exposición solar, juegan un importante papel en su presencia. Ya en la adolescencia, generalmente desaparece, posiblemente debido al influjo de las glándulas sebáceas.

Diagnóstico diferencial con la pitiriasis versicolor y lepra indeterminada.

TRATAMIENTO

Protección solar.
Emolientes de noche.
Antibacterianos tipo vioformo de noche, por cortos periodos, es indicado en algunos casos.
Los esteroides tópicos no son beneficiosos.



Pitiriasis alba

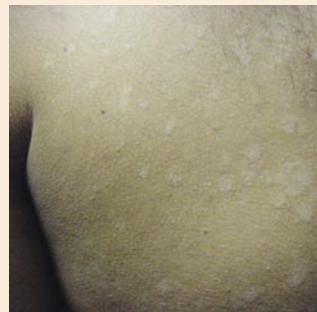27. Pitiriasis versicolor

Producida por la malassezia furfur. Se caracteriza por manchas hipo e hipercrómicas de distintas tonalidades, únicas o múltiples, que comienzan a veces por lesiones perifoliculares, a veces son de gran extensión. Los sitios predilectos son tronco y cuello, aunque no es infrecuente observarla en miembros superiores y cara. Son asintomáticas, pero en épocas de calor o con el ejercicio aparece prurito.

Diagnóstico diferencial con pitiriasis alba. Se emplea la Luz de Wood para corroborar el diagnóstico, se observa una coloración amarillo-verdosa. El diagnóstico micológico se hace con un raspado suave con una hoja de bisturí y aplicando koh, o bien se aplica en la piel enferma una cinta transparente y se observan células levaduriformes como racimo de uva e incluso pseudohifas cortas y gruesas.

TRATAMIENTO

Se emplean hiposulfito de sodio 20%, champús a base de selenio y Ketoconazol, Ketoconazol VO: dosis de 200 mg/día por 10 días o BID semanal por 6 semanas, Itraconazol VO 100 mg por 5 días. Fluconazol 300 mg dosis única. Es decir, hay muchos esquemas terapéuticos y a veces se presentan las recidivas.



Pitiriasis versicolor

28. Tiña del cuero cabelludo

Se observa en la infancia y muy rara vez, en adultos inmunosuprimidos. Pueden ser placas alopécicas, con pelos ralos, cortos, grisáceos y que se desprenden con facilidad; de superficie escamo-costrosa, a veces sanos alternando con pelos ralos, observándose puntos negros, otras veces, cuando las placas son pequeñas puede confundirse con dermatitis seborreica. Cuando se presentan procesos inflamatorios "kerion de Celso" con secreción de pus.

Puede haber epidemias familiares o en colegios. El diagnóstico se hace por la clínica, en ocasiones debe diferenciarse de la dermatitis seborreica, psoriasis, lupus eritematosos crónico, alopecia areata, la inflamatoria con procesos de celulitis. Se comprueba por el examen micológico.

El *Microsporum canis* y *thricophyton* son las especies más comunes.

TRATAMIENTO

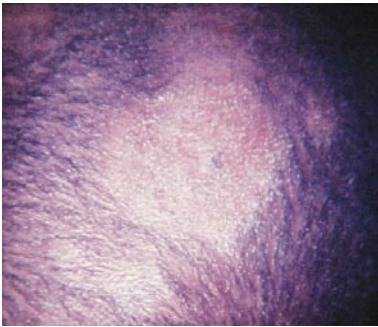
Antimicóticos tópicos y orales.

Griseofulvina VO 10 a 15 mg/kg peso/día. Los efectos principales son náuseas, vómitos, fotosensibilidad por tres meses aproximadamente. Contraindicado en insuficiencia hepática.

Itraconazol en casos producidos por *T. violaceum*, *T. Schonleini* y menos efectivo contra el *M. canis*.

Terbinafina 125 a 250 mg/día durante tres meses.

A veces se emplea depilación de la zona y en caso de procesos inflamatorios, se plantea que es una respuesta del huésped al hongo y se indican esteroides por vía sistémica.



Tiña del cuero cabelludo

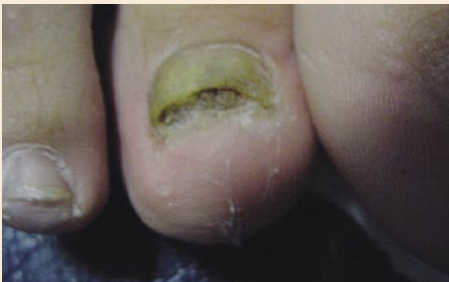29. Tiña de las uñas

Es más frecuente en adultos, de comienzo progresivo y variado. Es producida por *T. rubrum*, *E. floccosum*. Las variedades clínicas que se observan con más frecuencia son: cambios de color de la lámina ungueal, principalmente Leuconiquia, descamación en la lámina subungueal, despegamiento de la uña del lecho, hiperqueratosis subungueal y destrucción de la lámina. Pueden estar afectadas una o varias uñas, más frecuentemente las de los pies y no es infrecuente observar otros procesos micóticos en otras áreas como: plantas y región crural.

El diagnóstico debe ser siempre corroborado por el examen micológico. Debe ser diferenciada de la psoriasis y de la infección bacteriana ungueal.

TRATAMIENTO

Localmente se puede aplicar urea 40% más ácido salicílico 30% y cubrir con adhesivo durante 6 días. Esto permite ablandar la lámina. Posteriormente se retira la zona dañada, siempre con precaución en diabéticos y personas con arteriopatías. Localmente se emplean lacas a base de amorolfina y ciclopiroxolamina. Bifonazol. Tratamiento sistémico dependiendo de la etiología. Terbinafina 250 mg VO por tres meses. Itraconazol 400 mg/día por una semana, durante 4-6 meses. Fluconazol 150 mg semanal por 6-8 meses.



Tiña
de las uñas

30. Tiña área crural

Es más frecuente en adultos y sobre todo en hombres, generalmente obesos. Puede ser uni o bilateral.

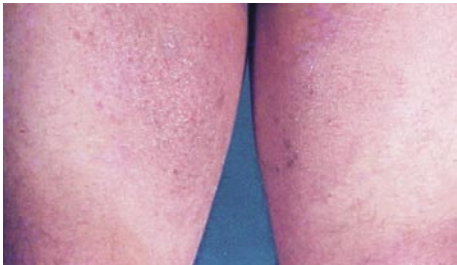Tiene un comienzo insidioso con descamación, pigmentación, prurito y posterior crecimiento hacia la parte periférica. No es infrecuente apreciar estrías atróficas debido al empleo de esteroides de manera inconsulta. Puede estar asociada a lesiones micóticas en otras áreas. Los agentes más frecuentes son *T. rubrum*, *T. mentagrophytes*, *E. floccosum*.

Diagnóstico diferencial con candidiasis, dermatitis de contacto y psoriasis invertida.

TRATAMIENTO

En los casos que exista mucha irritación e inflamación es preciso indicar compresas de manzanilla, boricadas, etc. Antimicóticos tópicos sin combinación con esteroides, ni antibióticos.

Por vía sistémica: Itraconazol, Terbinafina, Fluconazol, durante dos semanas. Puede quedar residual una zona pigmentada y es conveniente indicación de medidas higiénicas, y control a los tres meses.



Tiña
en región crural

PUBLICIDAD

PUBLICIDAD